

DOI: 10.24835/1607-0771-2020-1-46-77

# Консенсусное заявление РАСУДМ об ультразвуковом исследовании легких в условиях пандемии COVID-19 (версия 2)

В.В. Митьков\*<sup>1</sup>, Д.В. Сафонов\*<sup>2</sup>, М.Д. Митькова<sup>1</sup>, М.Н. Алехин<sup>3, 4</sup>,  
А.Н. Катрич<sup>5, 6</sup>, Ю.В. Кабин<sup>7</sup>, Н.Н. Ветшева<sup>8, 9</sup>, Е.Д. Худорожкова<sup>1</sup>,  
Р.Е. Лахин<sup>10</sup>, А.В. Кадрев<sup>1, 11</sup>, Д.А. Дорошенко<sup>12, 13</sup>, Т.А. Гренкова<sup>14</sup>

\* Первые авторы в алфавитном порядке

<sup>1</sup> ФГБОУ ДПО “Российская медицинская академия непрерывного профессионального образования” Министерства здравоохранения Российской Федерации, г. Москва

<sup>2</sup> ФГБОУ ВО “Приволжский исследовательский медицинский университет” Министерства здравоохранения Российской Федерации, г. Нижний Новгород

<sup>3</sup> ФГБУ ДПО “Центральная государственная медицинская академия” Управления делами Президента РФ, г. Москва

<sup>4</sup> ФГБУ “Центральная клиническая больница с поликлиникой” Управления делами Президента РФ, г. Москва

<sup>5</sup> ГБУЗ “Научно-исследовательский институт – Краевая клиническая больница № 1 имени профессора С.В. Очаповского” Министерства здравоохранения Краснодарского края, г. Краснодар

<sup>6</sup> ФГБОУ ВО “Кубанский государственный медицинский университет” Министерства здравоохранения Российской Федерации, г. Краснодар

<sup>7</sup> ГБУЗ г. Москвы “Московская городская онкологическая больница № 62 Департамента здравоохранения г. Москвы”, г. Москва

<sup>8</sup> ГБУЗ МО “Московский областной научно-исследовательский клинический институт имени М.Ф. Владимирского”, г. Москва

<sup>9</sup> ГБУЗ г. Москвы “Научно-практический клинический центр диагностики и телемедицинских технологий Департамента здравоохранения г. Москвы”, г. Москва

<sup>10</sup> ФГБВОУ ВО “Военно-медицинская академия имени С.М. Кирова” Министерства обороны Российской Федерации, г. Санкт-Петербург

<sup>11</sup> ФГБОУ ВО “Московский государственный университет имени М.В. Ломоносова”, обособленное подразделение Медицинский научно-образовательный центр Московского государственного университета имени М.В. Ломоносова, г. Москва

<sup>12</sup> ГБУЗ г. Москвы “Городская клиническая больница № 15 имени О.М. Филатова Департамента здравоохранения г. Москвы”, г. Москва

<sup>13</sup> ФГАОУ ВО “Российский национальный исследовательский медицинский университет имени Н.И. Пирогова” Министерства здравоохранения Российской Федерации, г. Москва

<sup>14</sup> ФБУН “Московский научно-исследовательский институт эпидемиологии и микробиологии имени Г.Н. Габричевского” Федеральной службы по надзору в сфере защиты прав потребителей и благополучия человека, г. Москва.

В.В. Митьков – д.м.н., профессор, заведующий кафедрой ультразвуковой диагностики ФГБОУ ДПО “Российская медицинская академия непрерывного профессионального образования” Министерства здравоохранения Российской Федерации, г. Москва. Д.В. Сафонов – д.м.н., профессор, и.о. заведующего кафедрой лучевой диагностики ФДПО ФГБОУ ВО “Приволжский исследовательский медицинский университет” Министерства здравоохранения Российской Федерации, г. Нижний Новгород. М.Д. Митькова – к.м.н., доцент, доцент кафедры ультразвуковой диагностики ФГБОУ ДПО “Российская медицинская академия непрерывного профессионального образования” Министерства здравоохранения Российской Федерации, г. Москва. М.Н. Алехин – д.м.н., профессор кафедры терапии, кардиологии и функциональной диагностики с курсом нефрологии ФГБУ ДПО “Центральная государственная медицинская академия” Управления делами Президента РФ; заведующий отделением функциональной диагностики ФГБУ “Центральная клиническая больница с поликлиникой” Управления делами Президента РФ, г. Москва. А.Н. Катрич – к.м.н., заведующий отделением ультразвуковой диагностики ГБУЗ “Научно-исследовательский институт – Краевая клиническая больница № 1 имени профессора С.В. Очаповского” Министерства здравоохранения Краснодарского края; ассистент кафедры хирургии № 1 ФГБОУ ВО “Кубанский государственный медицинский университет” Министерства здравоохранения Российской Федерации, г. Краснодар. Ю.В. Кабин – к.м.н., врач отделения ультразвуковой диагностики ГБУЗ г. Москвы “Московская городская онкологическая больница № 62 Департамента здравоохранения г. Москвы”, г. Москва. Н.Н. Ветшева – д.м.н., заведующая отделением ультразвуковой диагностики ГБУЗ МО “Московский областной научно-исследовательский клинический институт им. М.Ф. Владимирского”; эксперт ГБУЗ г. Москвы “Научно-практический клинический центр диагностики и телемедицинских технологий Департамента здравоохранения г. Москвы”, г. Москва. Е.Д. Худорожкова – ассистент кафедры ультразвуковой диагностики ФГБОУ ДПО “Российская медицинская академия непрерывного профессионального образования” Министерства здравоохранения Российской Федерации, г. Москва. Р.Е. Лахин – д.м.н., доцент, профессор кафедры военной анестезиологии и реаниматологии ФГБОУ ВО “Военно-медицинская академия имени С.М. Кирова” Министерства обороны Российской Федерации, г. Санкт-Петербург. А.В. Кадрев – к.м.н., заведующий отделением ультразвуковой диагностики Медицинского научно-образовательного центра Московского государственного университета имени М.В. Ломоносова; ассистент кафедры ультразвуковой диагностики ФГБОУ ДПО “Российская медицинская академия непрерывного профессионального образования” Министерства здравоохранения Российской Федерации, г. Москва. Д.А. Дорошенко – к.м.н., заведующий отделом лучевых методов диагностики и лечения ГБУЗ г. Москвы “Городская клиническая больница № 15 имени О.М. Филатова Департамента здравоохранения г. Москвы”; доцент кафедры ультразвуковой диагностики ФГАОУ ВО “Российский национальный исследовательский медицинский университет имени Н.И. Пирогова” Министерства здравоохранения Российской Федерации, г. Москва. Т.А. Гренкова – к.м.н., ведущий научный сотрудник лаборатории диагностики и профилактики инфекционных заболеваний ФБУН “Московский научно-исследовательский институт эпидемиологии и микробиологии имени Г.Н. Габричевского” Федеральной службы по надзору в сфере защиты прав потребителей и благополучия человека, г. Москва.

**Контактная информация:** 603005 г. Нижний Новгород, ул. Минина и Пожарского, д. 10/1, кафедра лучевой диагностики ФДПО ФГБОУ ВО “ПИМУ” Минздрава России. Сафонов Дмитрий Владимирович. Тел.: +7 (831) 439-09-43. E-mail: safonovdv@inbox.ru

**Цитирование:** Митьков В.В., Сафонов Д.В., Митькова М.Д., Алехин М.Н., Катрич А.Н., Кабин Ю.В., Ветшева Н.Н., Худорожкова Е.Д., Лахин Р.Е., Кадрев А.В., Дорошенко Д.А., Гренкова Т.А. Консенсусное заявление РАСУДМ об ультразвуковом исследовании легких в условиях пандемии COVID-19 (версия 2) // Ультразвуковая и функциональная диагностика. 2020. № 1. С. 46–77. DOI: 10.24835/1607-0771-2020-1-46-77.

## Введение

В конце 2019 г. в Китайской Народной Республике (КНР) произошла вспышка новой коронавирусной инфекции с эпицентром в городе Ухань (провинция Хубэй), возбудителю которой было дано временное название 2019-nCoV. Всемирная организация здравоохранения 11 февраля 2020 г. присвоила официальное название инфекции, вызванной новым коронавирусом, – COVID-19 (“COronaVirus Disease 2019”). Международный комитет по таксономии вирусов 11 февраля 2020 г. присвоил официальное название возбудителю инфекции – SARS-CoV-2. Новый коронавирус SARS-CoV-2 относится к семейству Coronaviridae (линия Beta-CoV B) и представляет собой одноцепочечный РНК-содержащий вирус [1].

Вирус отнесен ко второй группе патогенности, как и некоторые другие представители этого семейства (SARS-CoV, MERS-CoV). Входные ворота возбудителя – эпителий верхних дыхательных путей и эпителиоциты желудка и кишечника. Начальным этапом заражения является проникновение SARS-CoV-2 в клетки-мишени, имеющие рецепторы ангиотензинпревращающего фермента типа II (ACE2). Рецепторы ACE2 представлены на клетках дыхательного тракта, почек, пищевода, мочевого пузыря, подвздошной кишки, сердца, центральной нервной системы. Однако основной и быстро достижимой мишенью являются альвеолярные клетки типа II (AT2) легких, что определяет развитие пневмонии [1].

Согласно временным методическим рекомендациям Министерства здравоохранения Российской Федерации “Профилактика, диагностика и лечение новой коронавирусной инфекции (COVID-19)” (версия 6) [1], компьютерная томография имеет максимальную чувствительность в выявлении изменений в легких, характерных для пневмонии при COVID-19. Однако с увеличением длительности течения пневмонии повышается информативность рентгенографии. Ультразвуковое исследование легких у пациентов с пневмонией при COVID-19 является дополнительным методом визуализации, который не заменяет и не исключает проведение рентгенографии и компьютерной томографии. При соблюдении правильной методики, выборе правильных показа-

ний и наличии подготовленного врачебного персонала ультразвуковое исследование легких отличается высокой чувствительностью в выявлении интерстициальных изменений и консолидаций в легочной ткани, но только при субплевральном их расположении. Как известно, данные ультразвукового исследования легких не позволяют однозначно определить причину возникновения и (или) действительную распространенность изменений в легочной ткани [1, 2]. Но при увеличении потока больных ультразвуковое исследование легких может быть включено в рациональный алгоритм диагностики пневмонии [3, 4].

## 1. Документы, определяющие проведение ультразвукового исследования легких

В Приказе Министерства здравоохранения Российской Федерации от 13 октября 2017 г. № 804н “Об утверждении номенклатуры медицинских услуг” (с изменениями и дополнениями от 16 апреля 2019 г.) [5] есть следующие медицинские услуги:

- ультразвуковое исследование плевральной полости (A04.09.001),
- ультразвуковое исследование легких (A04.09.002).

В Федеральном справочнике инструментальных диагностических исследований (ФСДИ) [6] есть три диагностических исследования:

- ультразвуковое исследование легких (7007792),
- ультразвуковое исследование легких с оценкой кровотока (7007800),
- ультразвуковое исследование плевральных полостей (7007818).

### Положение 1.

Ультразвуковое исследование легких проводится на основании Номенклатуры медицинских услуг и ФСДИ.

## 2. Кто может проводить ультразвуковое исследование легких?

Исторически ультразвуковой диагностикой в Российской Федерации занимаются врачи ультразвуковой диагностики и врачи функциональной диагностики (последние – ультразвуковым исследованием сердца

и крупных сосудов). При обновлении профессиональных стандартов (2018–2019 гг.) не только Российская ассоциация специалистов ультразвуковой диагностики в медицине [7] и Российская ассоциация специалистов функциональной диагностики [8] прописали ультразвуковую диагностику в разделе “Необходимые умения”. Однако в настоящее время существуют только три профессиональных стандарта, которые включают ультразвуковое исследование легких и плевры в раздел “Необходимые умения”:

– профессиональный стандарт “Врач ультразвуковой диагностики” (ультразвуковые исследования органов грудной клетки и средостения) [7],

– профессиональный стандарт “Врач-анестезиолог-реаниматолог” (ультразвуковой мониторинг распознавания свободной жидкости в плевральной полости, пневмоторакса) [9],

– профессиональный стандарт “Врач скорой помощи” (ультразвуковой мониторинг распознавания свободной жидкости в плевральной полости, пневмоторакса) [10].

В профессиональном стандарте “Врач-кардиолог” [11] и профессиональном стандарте “Врач-пульмонолог” [12] в разделе “Необходимые умения” не прописано ультразвуковое исследование легких и плевры.

Считаем, что к ультразвуковому исследованию легких могут быть допущены только те специалисты, которые имеют каждодневный опыт проведения стандартных ультразвуковых исследований.

### *Положение 2.*

Исходя из официальных документов (профессиональные стандарты), ультразвуковое исследование легких могут проводить только врачи ультразвуковой диагностики (то есть врачи, имеющие сертификат специалиста по специальности “Ультразвуковая диагностика”).

### **3. Диагностика пневмонии при ультразвуковом исследовании в обычных условиях (вне режима повышенной готовности или чрезвычайной ситуации)**

В Клинических рекомендациях “Внебольничная пневмония” (проект федеральных клинических рекомендаций) [13] в раз-

деле 2.4. “Инструментальная диагностика” среди методов диагностики, которые рекомендованы **всем пациентам с подозрением на пневмонию**, ультразвукового исследования нет. Оно (а именно трансторакальное ультразвуковое исследование грудной полости) рекомендовано **всем пациентам с пневмонией в случае подозрения на наличие параневмонического экссудативного плеврита**. При этом в Клинических рекомендациях отмечено, что “в последние годы появились данные о возможности использования ультразвукового исследования легких для выявления легочной консолидации (выполняется по специальному протоколу). Неинвазивность, быстрота выполнения, доступность, отсутствие необходимости в транспортировке больных позволяют рассматривать ультразвуковое исследование легких как перспективный “прикроватный” метод диагностики пневмонии, который особенно актуален у больных ОРВИ”. Компьютерная томография органов грудной полости согласно Клиническим рекомендациям не является обязательным методом исследования при внебольничной пневмонии и выполняется только при наличии определенных показаний [13].

В стандарте специализированной медицинской помощи при пневмонии **средней степени тяжести** среди медицинских мероприятий для диагностики заболевания, состояния, а также среди медицинских услуг для лечения заболевания, состояния и контроля за лечением ультразвукового исследования нет [14].

В стандарте специализированной медицинской помощи при пневмонии **тяжелой степени тяжести с осложнениями** среди медицинских мероприятий для диагностики заболевания, состояния ультразвукового исследования нет. В разделе “Медицинские услуги для лечения заболевания, состояния и контроля за лечением” есть только ультразвуковое исследование плевральной полости [15].

Ситуация, описанная выше, предопределила отсутствие опыта ультразвуковой диагностики пневмоний у врачей ультразвуковой диагностики.

### *Положение 3.*

Исходя из проекта Клинических рекомендаций и стандартов оказания специали-



зированной медицинской помощи при пневмонии в обычных условиях ультразвуковое исследование легких для диагностики пневмонии не применяется.

#### **4. Диагностика пневмонии при ультразвуковом исследовании в условиях пандемии COVID-19**

##### **4а. Оборудование и безопасность в условиях пандемии COVID-19**

Ультразвуковое исследование легких должно быть безопасным для врача и пациента. Основные принципы безопасности проведения ультразвукового исследования и обеззараживания ультразвукового оборудования в условиях пандемии COVID-19 изложены в WFUMB Position Statement: How to perform a safe ultrasound examination and clean equipment in the context of COVID-19. Документ переведен на русский язык и опубликован в официальном журнале РАСУДМ и на сайте РАСУДМ [16]. Заявление о позиции WFUMB: как безопасно проводить ультразвуковое исследование и обеззараживать ультразвуковое оборудование в условиях COVID-19 (перевод на русский язык) можно скачать по ссылке: <http://www.rasudm.org/files/WFUMB-Position-Statement-COVID.pdf>.

Документ не противоречит национальным и международным рекомендациям по общим мерам предосторожности и профилактики инфекций при ультразвуковом исследовании [17–22], а также специфическим рекомендациям для COVID-19 [23].

Вопросы безопасности ультразвукового исследования рассматриваются в недавно вышедших публикациях наших зарубежных коллег, которые уже имеют большой опыт работы с COVID-19. Так, в работе D. Vuonsenso et al. [24] описана процедура выполнения ультразвукового исследования с помощью беспроводного датчика и планшета с участием двух человек – врача и медицинской сестры. Датчик находится в руках врача, который проводит исследование и имеет непосредственный контакт с пациентом. Медицинская сестра держит в руках планшет и отвечает за замораживание изображений и сохранение (передачу) информации, то есть не имеет контакта с пациентом. Датчик и планшет имеют отдельные одноразовые стерильные покрытия, кото-

рые после проведения процедуры меняются на новые с соблюдением всех правил очистки и дезинфекции [24]. Однако необходимо отметить, что никаких ограничений для проведения ультразвуковых исследований на каких-либо ультразвуковых аппаратах нет. Главное условие – соблюдение всех правил обеззараживания ультразвукового оборудования [16]. D. Vuonsenso et al. отмечают, что они пожертвовали качеством изображения для минимизации риска контаминации прибора и последующего внутрибольничного распространения [24]. Предпочтительно выделение одного или нескольких ультразвуковых аппаратов только для работы с пациентами с подозрением или подтвержденным диагнозом “COVID-19” [16].

Для ультразвукового исследования легких у взрослых чаще используются конвексные и линейные датчики (последние из-за более высокого разрешения позволяют проводить четкую детализацию поверхностных отделов легких при субплевральной локализации процесса) [25]. Также возможно использование секторных фазированных датчиков, поскольку ультразвуковое исследование легких может сопровождать ультразвуковое исследование сердца, особенно в условиях реанимации. В педиатрии используются линейные и микроконвексные датчики. При использовании датчиков необходимо придерживаться принципа разумной достаточности, учитывая контингент больных. При ультразвуковом исследовании легких целесообразно использовать минимальное количество датчиков, так как каждый из них будет контаминирован коронавирусом, то есть будет подлежать тщательной очистке и дезинфекции после осмотра каждого пациента.

При этом целесообразна минимизация времени проведения ультразвукового исследования легких за счет использования стандартизированных технологических протоколов, что поможет снизить риск инфицирования врача. Пациент при этом должен быть в маске (за исключением пациентов, находящихся на искусственной и вспомогательной вентиляции легких).

Вместе с тем минимизация времени и количества используемых датчиков не должна мешать получению адекватной диагностической информации. Как всегда,

в ультразвуковой диагностике действует принцип ALARA (As Low As Reasonably Achievable) – достижение результата с минимально возможным воздействием (с учетом данных о возможном воздействии на легкие ультразвука диагностических частот [26]).

#### *Положение 4а.*

Ультразвуковое исследование легких у пациентов с подозрением или подтвержденным диагнозом “COVID-19” можно проводить на любых ультразвуковых аппаратах при строгом соблюдении всех правил обеспечения безопасности работы персонала, дезинфекции помещений и оборудования. Предпочтительно выделение одного или нескольких ультразвуковых аппаратов только для работы с пациентами с подозрением или подтвержденным диагнозом “COVID-19”. В зависимости от контингента исследуемых и технического оснащения учреждения могут использоваться конвексные (предпочтительно для взрослых), линейные (предпочтительно для новорожденных и детей младшего возраста), секторные фазированные и микроконвексные датчики.

#### **4б. Технология проведения ультразвукового исследования в условиях пандемии COVID-19**

*Стандартизированная технология ультразвукового исследования легких при COVID-19 [По 4, с изменениями]*

Рекомендованный группой экспертов минимальный технологический протокол содержит четырнадцать (14) зон сканирования (три задние, две боковые и две передние – с каждой стороны) (далее будет представлено обоснование выбора этого технологического протокола для работы в условиях пандемии COVID-19). Во всех зонах сканирование должно проводиться с расположением датчика вдоль межреберного промежутка для обеспечения максимального поля зрения. Для ускорения процесса исследования **минимальный технологический протокол** предусматривает не перемещение датчика вдоль всего межреберья, а только его статичную установку в выбранной зоне, ориентируясь на соответствующие вертикальные и горизонтальные анатомические линии. Для пациента, способного поддерживать сидячее положение или

находиться в положении стоя, рекомендовано исследование по 14 зонам сканирования.

**Минимальный технологический протокол может быть расширен** (за счет смещения датчика вдоль исходного межреберья на необходимое расстояние или перестановки датчика в соседние межреберья для получения более полной информации о патологическом процессе, особенно при выявлении обширных консолидаций) **при наличии веских диагностических показаний**. Минимизация времени исследования для сохранения врачебного персонала остается одним из приоритетов.

**Применение максимальных технологических протоколов** исследования легких, например, когда врач сканирует легкие вдоль всех межреберий, начиная сзади от паравертебральной линии и заканчивая спереди на уровне парастернальной линии, **невозможно** ввиду специфики условий. Практически ни в одной из представленных в таблице публикаций по ультразвуковому исследованию легких при COVID-19 не были использованы максимальные технологические протоколы.

Зоны сканирования (рис. 1)

1. Правая задняя нижняя зона (по правой паравертебральной линии) – ориентировочно нижние отделы нижней доли правого легкого сзади с визуализацией нижнего края правого легкого с определением его подвижности (симптом занавеса) и исключением жидкости в заднем реберно-диафрагмальном плевральном синусе.

2. Правая задняя средняя зона (по правой паравертебральной линии на уровне линии по нижнему углу лопатки) (при возможности с отведением лопатки вперед и латерально для увеличения зоны осмотра – то есть рука пациента укладывается на противоположное плечо) – ориентировочно верхние отделы нижней доли или нижние отделы верхней доли правого легкого сзади.

3. Правая задняя верхняя зона (по правой паравертебральной линии на уровне линии по ости лопатки) (при возможности с отведением лопатки вперед и латерально для увеличения зоны осмотра – то есть рука пациента укладывается на противоположное плечо) – ориентировочно верхняя доля правого легкого сзади.

Таблица. Ультразвуковые признаки легочных изменений, встречающиеся при COVID-19 [4, 24, 25, 31–33, 36, 38–54]

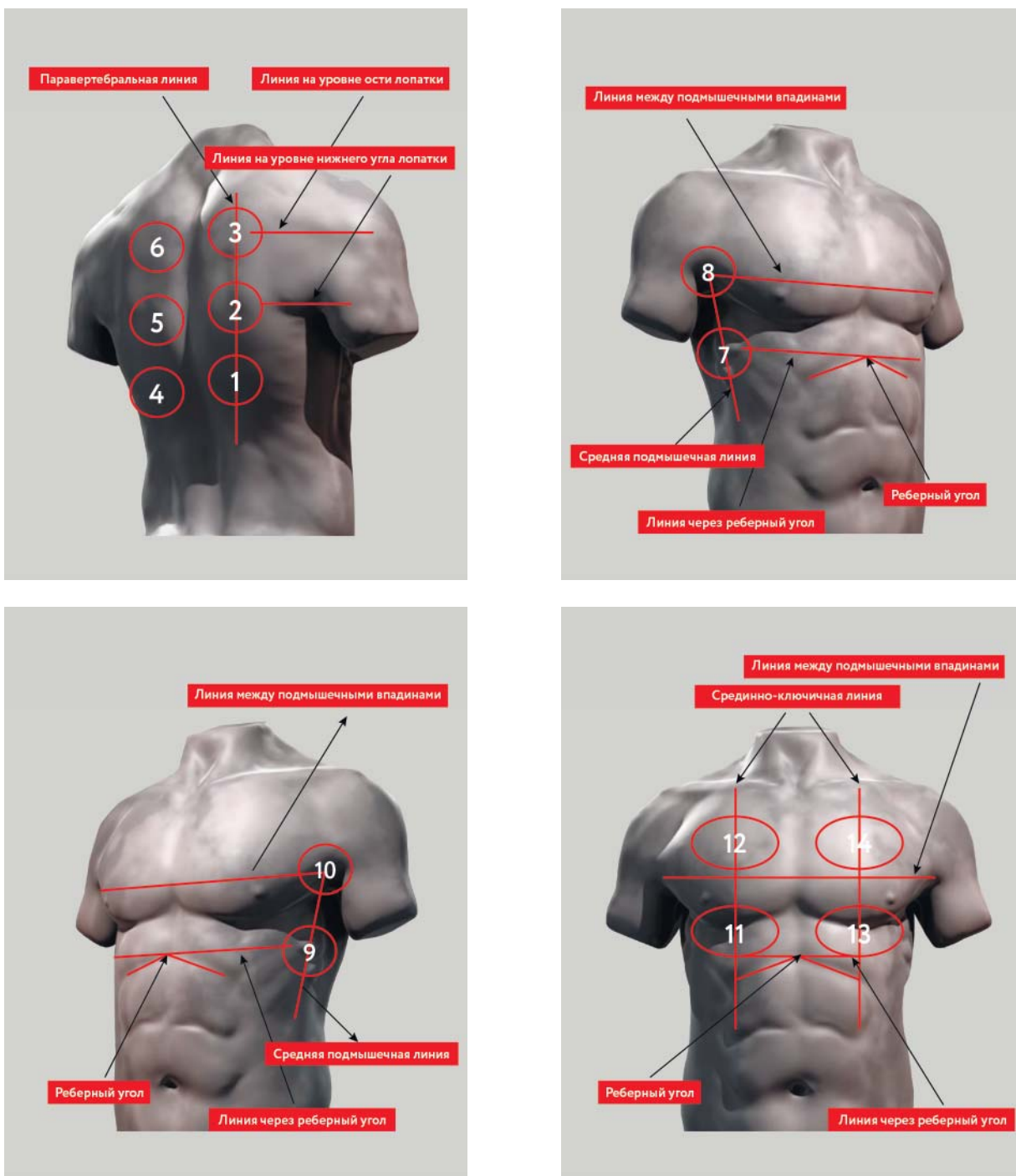
Авторы, год	Количество больных	Количество используемых зон сканирования	Ультразвуковые признаки					Плевральный выпот
			Появление В-линий в различных вариантах	Неровность, прерывистость плевральной линии	Утолщение плевральной линии	Консолидации в различных вариантах	Воздушная эхобронхограмма	
Научные статьи								
Y. Huang et al., 2020 [36]	20	12	да	да	да	да	да	да
Q. Y. Peng et al., 2020 [39]	20	12	да	да	да	да	да	редко
D. Buonsenso et al., 2020 [24]*	1	12	да	да	нет	да	нет	нет
G. Soldati et al., 2020 [4]	30	14	да	да	нет	да	да	нет
P. Lomoro et al., 2020 [44]	22	нет данных	да	да	да	да	нет	редко
K. Yasukawa, T. Minami, 2020 [48]	10	нет данных	да	да	да	да	нет	нет
W. Lu et al., 2020 [31]	30	12	да	да	да	да	да	редко
E. Kalafat et al., 2020 [50]*	1	нет данных	да	да	да	нет	нет	нет
A. Thomas et al., 2020 [51]*	1	нет данных	да	нет	да	да	да	нет
Ji L. et al., 2020 [52]*	1	все межреберные промежутки с подсчетом общего количества В-линий по всем зонам сканирования	да	нет	да	да	да	нет

Таблица (окончание).

	Экспертное мнение						редко
	да	да	да	да	да	да	
G. Volpicelli, 2020 [40]	–	12	да	да	да	да	редко
R. Zhu, 2020 [41]	–	12	да	да	да	да	да
F. Piscaglia et al., 2020 [54]	–	12	да	да	да	да	редко
L. Gargani, H.S. Aboumarie, 2020 [32]	–	16	да	да	да	да	редко
J.Y. Meuwly, 2020 [53]	–	10	да	да	да	да	да
G. Soldati et al., 2020 [25]	–	16	да	да	да	да	редко
Focused Ultrasound in Intensive Care (FUSIC), 2020 [38]	–	6	да	да	да	да	да
F. Piscaglia et al., 2020 [42]	–	–	да	да	да	да	редко
L. Vetrugno et al., 2020 [43]	–	12	да	да	да	да	–
S. Sofia et al., 2020 [45]	–	12–16	да	да	да	да	редко
G. Volpicelli, L. Gargani, 2020 [46]	–	–	да	да	да	да	да
F. Moro et al., 2020 [49]	–	все доступные легочные поверхности	да	да	да	да	да
S. Moore, E. Gardiner, 2020 [47]	–	8	да	да	да	да	да
M.J. Smith et al. [33]	–	12	да	да	да	да	редко

Обозначения: \* – клинические наблюдения.





**Рис. 1.** Схема стандартизированной технологии ультразвукового исследования легких при COVID-19 [По 4, с изменениями].

4. Левая задняя нижняя зона (по левой паравертебральной линии) – ориентировочно нижние отделы нижней доли левого легкого сзади с визуализацией нижнего края левого легкого с определением его подвижности (симптом занавеса) и исключением жидкости в заднем реберно-диафрагмальном плевральном синусе.

5. Левая задняя средняя зона (по левой паравертебральной линии на уровне линии по нижнему углу лопатки) (при возможности с отведением лопатки вперед и латерально для увеличения зоны осмотра – то есть рука пациента укладывается на противоположное плечо) – ориентировочно верхние отделы нижней доли или нижние отделы верхней доли левого легкого сзади.

6. Левая задняя верхняя зона (по левой паравертебральной линии на уровне линии по ости лопатки) (при возможности с отведением лопатки вперед и латерально для увеличения зоны осмотра – то есть рука пациента укладывается на противоположное плечо) – ориентировочно верхняя доля левого легкого сзади.

7. Правая средняя нижняя зона (по правой средней подмышечной линии на уровне линии через реберный угол) (при возможности с заложенной за голову рукой) – ориентировочно нижняя доля правого легкого сбоку.

8. Правая средняя верхняя зона (по правой средней подмышечной линии примерно на уровне линии между подмышечными впадинами) (при возможности с заложенной за голову рукой) – ориентировочно верхняя доля правого легкого сбоку.

9. Левая средняя нижняя зона (по левой средней подмышечной линии на уровне линии через реберный угол) (при возможности с заложенной за голову рукой) – ориентировочно нижняя доля левого легкого сбоку.

10. Левая средняя верхняя зона (по левой средней подмышечной линии примерно на уровне линии между подмышечными впадинами) (при возможности с заложенной за голову рукой) – ориентировочно верхняя доля левого легкого сбоку.

11. Правая передняя нижняя зона (по правой среднеключичной линии выше линии через реберный угол) (с опущенными вниз руками) – ориентировочно средняя доля правого легкого спереди.

12. Правая передняя верхняя зона (по правой среднеключичной линии выше линии между подмышечными впадинами) (с опущенными вниз руками) – ориентировочно верхняя доля правого легкого спереди.

13. Левая передняя нижняя зона (по левой среднеключичной линии выше линии через реберный угол) (с опущенными вниз руками) – ориентировочно язычковые сегменты верхней доли левого легкого спереди.

14. Левая передняя верхняя зона (по левой среднеключичной линии выше линии между подмышечными впадинами) (с опущенными вниз руками) – ориентировочно верхняя доля левого легкого спереди.

Мы столкнулись с ситуацией, когда врачи ультразвуковой диагностики самостоятельно привязывают зоны сканирования к сегментам легких. Хочется отметить, что экспертная группа не забыла про сегментарное строение легких. Напоминаем, что мы не видим ни паренхиму нормальных легких, ни границы долей, ни границы сегментов, работаем с артефактами. Визуализация ткани легких начинается при появлении безвоздушной легочной ткани, то есть консолидаций. Деление легких на сегменты с помощью ультразвукового исследования весьма условно. Мы не видим сосуды, мы не видим бронхи, мы не видим междолевую плевру – это ориентиры долевой и сегментарной анатомии при компьютерной томографии. Мы ничего не видим, мы просто экстраполируем свои знания на поверхность грудной клетки. В связи с этим рекомендация в настоящем протоколе – не использовать деление легких на сегменты, а привязывать изменения только к зонам сканирования.

В случае выполнения исследования в условиях реанимации (например, у пациентов, находящихся на искусственной вентиляции легких) или у пациентов, которые не в состоянии находиться в положении сидя или стоя, исследование задних зон (1–6) может быть затруднено. В этих случаях следует осмотреть зоны 1–6 при повороте пациента на бок. Затем врач должен продолжить ультразвуковое исследование легких с зоны 7 (7–14).

Если поворот пациента на бок невозможен или может привести к ухудшению состояния, врач должен попытаться получить частичное представление о задних нижних

зонах (которые в настоящее время считают «зонами-мишенями» для COVID-19) путем установки датчика на уровне стандартных зон 7, 8, 9 и 10, но как можно дорзальнее (дополнительные зоны только при положении пациента на спине – 7доп, 8доп, 9доп и 10доп). Врач начинает ультразвуковое исследование боковой поверхности легких с зоны 7 (7–10), затем переходит на описанные выше зоны 7 доп, 8 доп, 9 доп и 10доп и заканчивает осмотром передней поверхности в зонах 11–14. Или проводит исследование в другом удобном для себя порядке.

В случае затруднения визуализации по различным причинам (например, подкожная эмфизема, пневмоторакс, невозможность повернуть лежащего пациента на бок для визуализации задних отделов и др.) в зонах, недоступных для осмотра, ставится знак “X” (см. Приложение 1 и 2).

*Если врач, проводящий ультразвуковое исследование у пациентов с предполагаемым или верифицированным диагнозом “COVID-19” в конкретном учреждении, придерживается другой стандартизированной технологии, которая хорошо знакома клиницистам данного учреждения, нет необходимости менять подходы. Однако надо учитывать специфику пневмонии при COVID-19, связанную с ультразвуковой семиотикой с учетом неравномерного вовлечения легких в патологический процесс, преимущественного поражения задних нижних отделов. Также надо учитывать высокий риск инфицирования при непосредственном контакте с пациентами, в условиях которого постоянно находится врач ультразвуковой диагностики.*

Для облегчения интерпретации данных и удобства динамического контроля предложена оценка ультразвуковых изменений в легких по градациям в каждой из 14 зон (см. с. 63).

*Обоснование стандартизированной технологии ультразвукового исследования легких при COVID-19*

В настоящее время нет единого подхода к оценке состояния легких при ультразвуковом исследовании. Представлено множество подходов, которые используются с разными целями, включая стандартные зонные протоколы (от 4 до 28 зон, а именно

4-, 5-, 6-, 8-, 11-, 12-, 14-, 16- и 28-зонные протоколы, в том числе BLUE-протокол [27, 28]; последовательное обзорное сканирование костальной (реберной) поверхности легких через все межреберья; прицельное исследование апикальных отделов легких из супрастернального и надключичного доступов при подозрении на субплевральный туберкулезный процесс; прицельное исследование базальных отделов нижней доли правого легкого субкостально для исключения онкологической патологии легких, распространяющейся на диафрагму [29, 30] и др. Описание и критика огромного количества предложенных подходов не являются задачами данного Консенсусного заявления. Для ультразвукового исследования легких в условиях пандемии COVID-19 нами рекомендован стандартизованный 14-зонный протокол, предложенный итальянскими коллегами, основанный на практическом опыте работы с пациентами COVID-19, учитывающий специфику нового коронавируса SARS-CoV-2, опубликованный в известном рецензируемом журнале [4].

*Рекомендации по настройке ультразвукового аппарата [4]*

1) Используйте режим единственной зоны фокуса (без мультифокусировки), устанавливая зону фокуса на линию плевры.

2) Механический индекс (MI) должен находиться на низком уровне (начните с 0,7 и уменьшите его еще больше, если это не ухудшает качество изображения). Высокий MI, длительно применяемый в процессе исследования, может привести к повреждению легкого [26].

3) Избегайте насколько возможно эффекта насыщения серой шкалы (пересвечивания экрана) – контролируйте общее усиление (Gain).

4) Избегайте использования косметических фильтров и специальных методов визуализации, таких как гармоническая визуализация, подавление спекл-шумов, цветное доплеровское картирование, многолучевое сканирование и т.д.

5) Достигайте максимально возможной частоты кадров (например, путем отключения функции персистенса, отключения функции одномоментной фокусировки по нескольким точкам и т.д.).

6) Сохраняйте данные в формате DICOM. Если это невозможно, сохраняйте данные непосредственно в виде кинопетель.

*Факторы, ограничивающие возможности ультразвукового исследования легких*

1. Воздушная легочная ткань между грудной стенкой и патологическим процессом, при этом ее толщина не имеет значения, поскольку полное отражение ультразвуковых волн происходит уже от воздуха в субплевральных альвеолах. Таким образом, патологические изменения в легких, не прилежащие к висцеральной плевре, невозможно оценить с помощью ультразвукового исследования. Поэтому ультразвуковое исследование легких будет всегда уступать компьютерной томографии как минимум в оценке распространенности патологического процесса.

2. Костные структуры (грудина, позвоночник, отчасти костные отделы ребер) [31] при условии, что исключены (1) возможность визуализации патологического процесса за счет смещения самих костных структур (например, смещение лопатки при отведении плеча вперед, смещение ребер при поднятии руки вверх), (2) возможность смещения объекта исследования относительно костных структур (например, при дыхании) или (3) возможность использования другого доступа для ультразвукового сканирования (например, субкостальный трансабдоминальный доступ).

3. Эмфизема мягких тканей грудной стенки.

4. Пневмоторакс в проекции патологического процесса на грудную стенку.

5. Избыточная толщина [31] и анатомические особенности строения подкожно-жировой клетчатки, влияющие на ее отражающую способность и приводящие к значительному поглощению и рассеиванию ультразвуковых волн и, как следствие, сильному затуханию их в мягких тканях грудной стенки.

Надо отметить, что наличие значительного плеврального выпота является ограничительным фактором при использовании высокочастотных датчиков и в большинстве случаев не препятствует визуализации патологических изменений в легких низкочастотными датчиками.

*Положение 4b.*

В условиях быстрого распространения COVID-19 рекомендуется использование стандартизированной технологии ультразвукового исследования легких с использованием 14 зон сканирования. Если врач, проводящий ультразвуковое исследование у пациентов с предполагаемым или верифицированным диагнозом “COVID-19” в конкретном учреждении, придерживается другой стандартизированной технологии, которая хорошо знакома клиницистам данного учреждения, нет необходимости менять подходы. Однако надо учитывать специфику пневмонии при COVID-19, связанную с ультразвуковой семиотикой с учетом неравномерного вовлечения легких в патологический процесс, преимущественного поражения задних нижних отделов. Также надо учитывать высокий риск инфицирования при непосредственном контакте с пациентами, в условиях которого постоянно находится врач ультразвуковой диагностики.

*4с. Ультразвуковая семиотика пневмонии при COVID-19*

*Ультразвуковые признаки пневмонии при COVID-19*

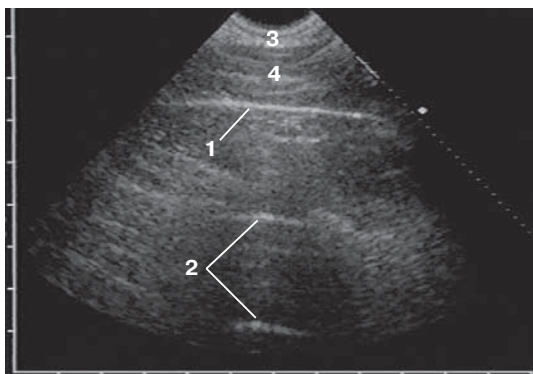
Ультразвуковые признаки, которые могут визуализироваться у пациентов с пневмонией при COVID-19 [4, 24, 25, 31–54], представлены ниже (рис. 2–11).

1. Неровность плевральной линии.
2. Утолщение плевральной линии.
3. Прерывистость плевральной линии.
4. Появление В-линий в различных вариантах – единичные, множественные и сливающиеся (“белое легкое”).
5. Консолидация.
6. Отсутствие плевральной линии по поверхности консолидации.
7. Воздушная эхобронхограмма, которая может визуализироваться в консолидации.
8. Плевральный выпот.
9. Появление А-линий на стадии выздоровления.

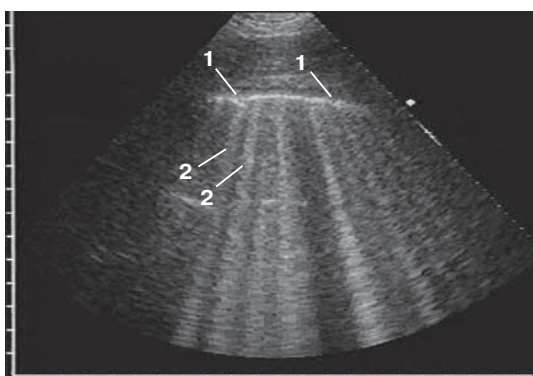
Сводные данные по ультразвуковым признакам легочных изменений, встречающимся при COVID-19, представлены в таблице [4, 24, 25, 31–33, 36, 38–54].

Далее даны определения используемых терминов, а также краткая анатомическая и физическая основа их возникновения.

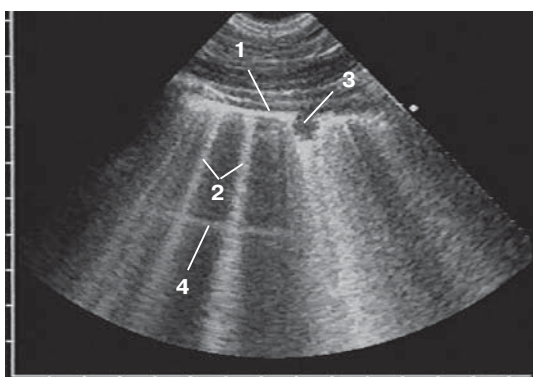




**Рис. 2.** Возможная ультразвуковая картина при градации 0 – отсутствие патологических изменений. Определяются тонкая ровная плевральная линия (1) и А-линии (2). 3 – слой подкожно-жировой клетчатки, 4 – мышечный слой. Датчик расположен вдоль межреберного промежутка. Пациент без COVID-19. Эхограмма предоставлена Д.В. Сафоновым.



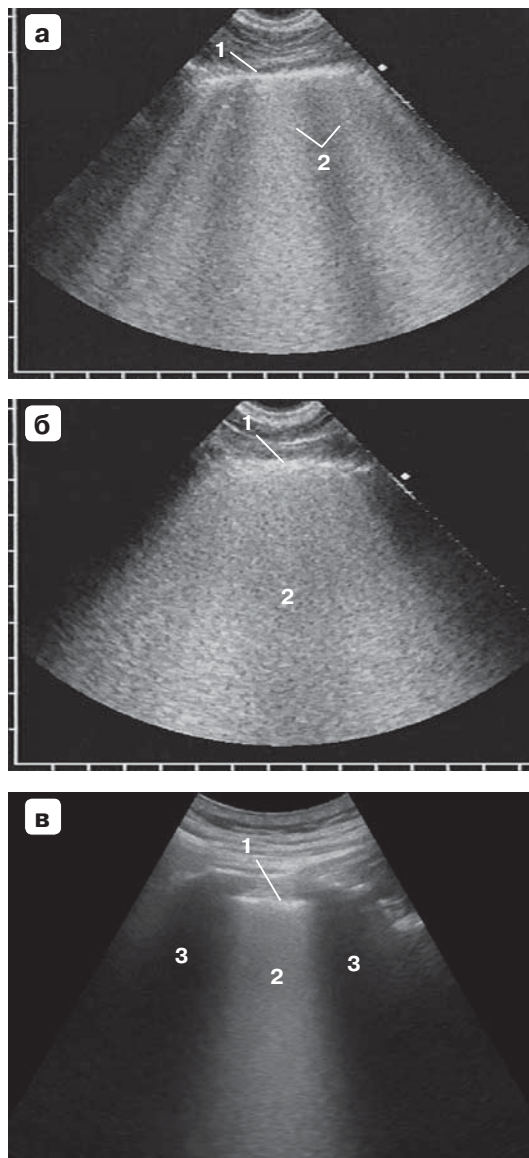
**Рис. 3.** Возможная ультразвуковая картина при градации 1a – умеренные интерстициальные изменения. Определяются неровная прерывистая плевральная линия и множественные В-линии. 1 – прерывистость плевральной линии. 2 – В-линии. Датчик расположен вдоль межреберного промежутка. Пациент без COVID-19. Эхограмма предоставлена Д.В. Сафоновым.

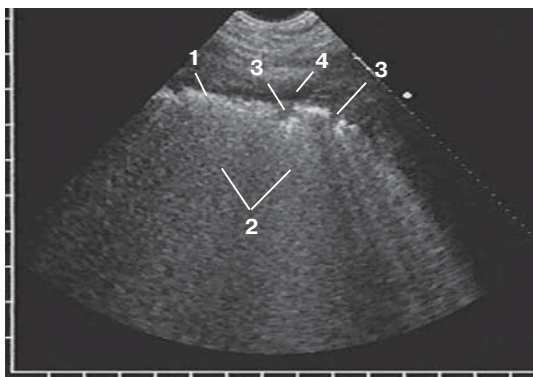


**Рис. 4.** Возможная ультразвуковая картина при градации 1a+ – умеренные интерстициальные изменения с мелкой (до 1 см) консолидацией. Определяются мелкая гипоэхогенная консолидация (до 1 см), неровная утолщенная плевральная линия и множественные В-линии. 1 – плевральная линия, 2 – В-линии, 3 – мелкая консолидация, 4 – А-линия, перекрытая В-линиями. Датчик расположен вдоль межреберного промежутка. Пациент без COVID-19. Эхограмма предоставлена Д.В. Сафоновым.

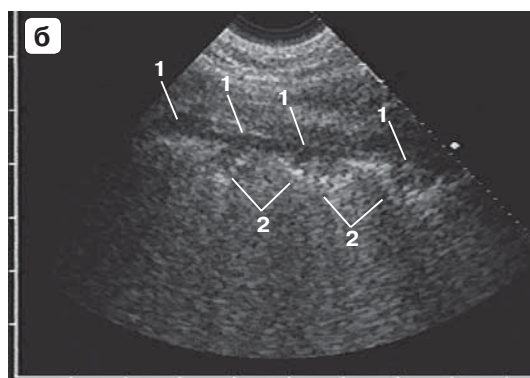
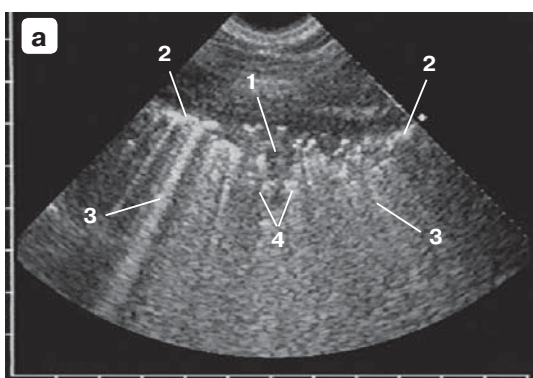


**Рис. 5.** Возможная ультразвуковая картина при градации 1б – выраженные интерстициальные изменения. а – определяются утолщенная неровная плевральная линия (1), широкие сливающиеся В-линии – “белое легкое” (2). Датчик расположен вдоль межреберного промежутка. Пациент без COVID-19. Эхограмма предоставлена Д.В. Сафоновым. б – определяются утолщенная неровная плевральная линия (1), сплошной эхогенный фон за плевральной линией – “белое легкое” (2). Датчик расположен вдоль межреберного промежутка. Пациент без COVID-19. Эхограмма предоставлена Д.В. Сафоновым. в – определяются утолщенная неровная плевральная линия (1), сплошной эхогенный фон за плевральной линией – “белое легкое” (2). 3 – тени от ребер. Датчик расположен перпендикулярно межреберью. Пациент с COVID-19. Эхограмма предоставлена М.Н. Кириченко.

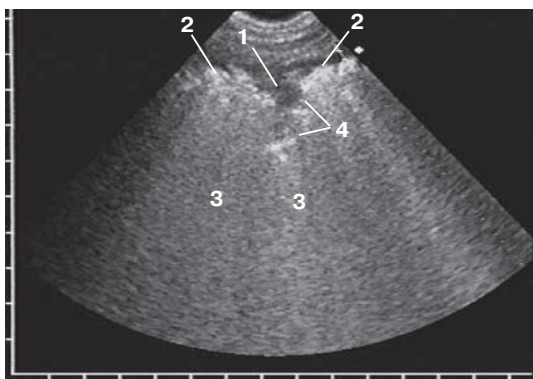




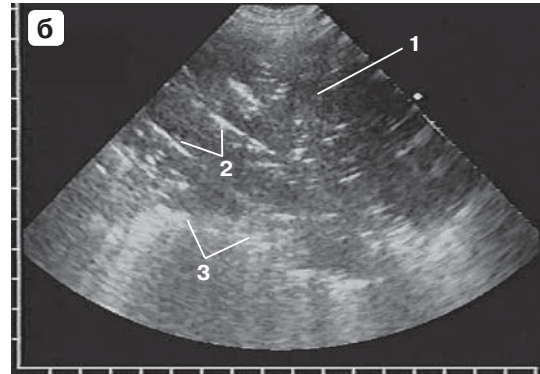
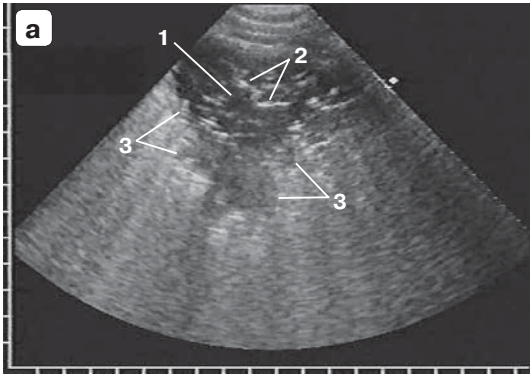
**Рис. 6.** Возможная ультразвуковая картина при градации 1b+ – выраженные интерстициальные изменения с мелкими (до 1 см) консолидациями. Определяются утолщенная неровная плевральная линия (1), широкие сливающиеся В-линии – «белое легкое» (2), мелкие консолидации (3). 4 – небольшой анэхогенный паракостальный плевральный выпот. Датчик расположен вдоль межреберного промежутка. Пациент без COVID-19. Эхограмма предоставлена Д.В. Сафоновым.



**Рис. 7.** Возможная ультразвуковая картина при градации 2 – кортикальная консолидация. а – определяются кортикальная консолидация с отсутствием плевральной линии по поверхности (1), утолщенная неровная плевральная линия вне зоны консолидации (2), В-линии позади плевральной линии и зоны консолидации (3), неровные места нечетких границ с глубже лежащей легочной тканью (4). б – определяются протяженная вдоль поверхности легкого кортикальная консолидация (1) с неровными местами нечетких границ с глубже лежащей воздушной легочной тканью (2). Плевральная линия по поверхности консолидации не визуализируется. Датчик расположен вдоль межреберного промежутка. Пациенты без COVID-19. Эхограммы предоставлены Д.В. Сафоновым.

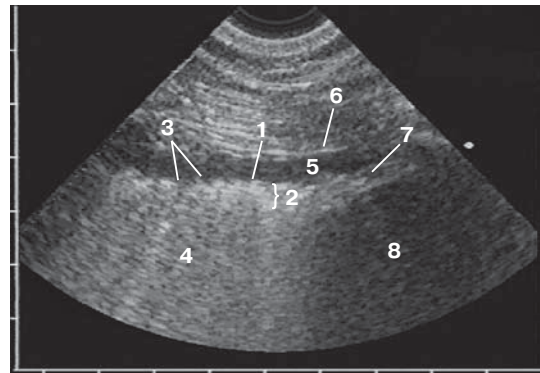


**Рис. 8.** Возможная ультразвуковая картина при градации 2+ – кортикальная консолидация на фоне выраженных интерстициальных изменений в прилежащей легочной ткани сбоку от консолидации. Определяются кортикальная консолидация с отсутствием плевральной линии по поверхности (1), утолщенная неровная плевральная линия вне зоны консолидации (2), сплошной эхогенный фон («белое легкое») позади зоны кортикальной консолидации и плевральной линии (3), неровные места нечетких границ консолидации с глубже лежащей легочной тканью (4). Датчик расположен вдоль межреберного промежутка. Пациент без COVID-19. Эхограмма предоставлена Д.В. Сафоновым.

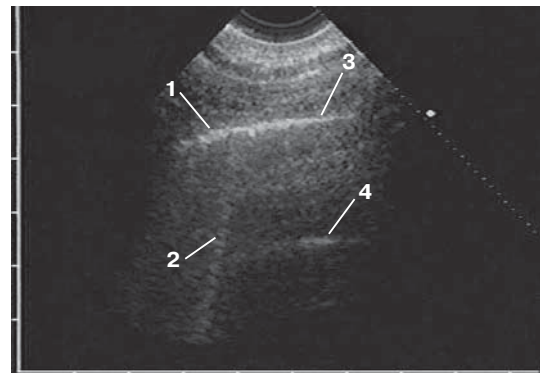


**Рис. 9.** Возможная ультразвуковая картина при градации 3 – примеры (а, б) обширной консолидации с воздушной эхобронхограммой. Определяется обширная консолидация (1) с воздушной эхобронхограммой (2). Плевральная линия по поверхности консолидации не визуализируется. Неровные места нечеткие границы с глубже лежащей легочной тканью (3). Датчик расположен вдоль межреберного промежутка. Пациенты без COVID-19. Эхограммы предоставлены Д.В. Сафоновым.

**Рис. 10.** Ультразвуковые признаки пневмонии: неровность плевральной линии (1), утолщение плевральной линии (2), прерывистость плевральной линии (3), сливающиеся в сплошную зону В-линии (“белое легкое”) (4), а также небольшой анэхогенный паракостальный плевральный выпот (5). 6 – париетальная плевра, 7 – диафрагма, 8 – печень. Датчик расположен перпендикулярно межреберью. Пациент без COVID-19. Эхограмма предоставлена Д.В. Сафоновым.



**Рис. 11.** Появление А-линий на стадии выздоровления: участок умеренно утолщенной и неровной плевральной линии (1) с единичной В-линией (2) сменяется тонкой плевральной линией (3) с появлением позади нее А-линий (4). Датчик расположен вдоль межреберного промежутка. Пациент без COVID-19. Эхограмма предоставлена Д.В. Сафоновым.



### *Ультразвуковая терминология*

*Плевральная линия* (см. рис. 2) – в норме тонкая, четкая и ровная гиперэхогенная линия, подвижная при дыхании и расположенная вплотную к внутренней границе межреберных мышц. Плевральная линия возникает при отражении ультразвука на границе с воздухом в субплевральных альвеолах и является ультразвуковым изображением поверхности воздушного легкого. Хотя линия называется плевральной, следует знать, что эхосигнал от тонкой висцеральной плевры, плотно прилежащей к поверхности воздушного легкого, значительно ниже по мощности, чем тотальное отражение ультразвука от воздуха, и не определяется на его фоне. При сканировании параллельно межреберью плевральная линия видна на всем протяжении, а при сканировании перпендикулярно ему перекрывается акустическими тенями от костной части выше и ниже расположенных ребер. При использовании низкочастотных конвексных датчиков париетальная и висцеральная плевра и щелевидная плевральная полость между ними не дифференцируются. Визуализация воздушной легочной ткани на глубину невозможна, так как ультразвук диагностических частот распространяется в воздухе на незначительное расстояние [55].

*Висцеральная плевра* может определяться на поверхности консолидации в виде очень тонкой эхогенной линии, смещающейся вместе с ней при дыхании. По сравнению с плевральной линией она значительно тоньше, менее эхогенная и не вызывает никаких артефактов.

*Париетальная плевра* может определяться в виде такой же тонкой линии, как висцеральная плевра, но расположенной на внутренней поверхности межреберных мышц и неподвижной при дыхании, видна только при наличии плеврального выпота.

*А-линии* (см. рис. 2) имеют вид тонких параллельных горизонтальных полос, расположенных позади плевральной линии на равном расстоянии одна от другой и убывающих по интенсивности с увеличением расстояния от датчика. Первая А-линия (самая близкая к плевральной линии) определяется на том же расстоянии от плевральной линии, что и кожа от плевральной линии. В физическом смысле А-линии пред-

ставляют собой реверберации типа повторного эха, которые возникают из-за повторного переотражения ультразвуковой волны между поверхностями датчика и воздушно-легкого и являются важным признаком нормального состояния субплевральных отделов легкого и висцеральной плевры [55].

*В-линии* (см. рис. 3–5) отходят непосредственно от плевральной линии в виде вертикально расположенных узких или широких гиперэхогенных полос, которые, постепенно расширяясь при использовании конвексного датчика и не расширяясь при использовании линейного датчика, распространяются до конца изображения без затухания и при дыхании смещаются синхронно с плевральной линией. В физическом смысле они представляют собой реверберации типа хвоста кометы, которые возникают вследствие многократных ревербераций на уровне субплевральных альвеол [55]. В норме допустима визуализация менее 3 В-линий в одном межреберье, 3 и более В-линии в одном межреберье являются признаком патологических изменений в интерстициальной ткани легкого [56, 57]. Максимальным выражением интерстициальных изменений в легком является ультразвуковая картина в виде широких сливающихся В-линий или сплошного высокоэхогенного фона без дифференцировки отдельных В-линий – “белое легкое”.

*Консолидация* является обобщающим термином, под которым понимается тех или иных размеров зона безвоздушной легочной ткани независимо от причины ее возникновения, в том числе вследствие воспалительной экссудации при пневмонии [55]. Обратите внимание, что на поверхности консолидации может определяться висцеральная плевра в виде очень тонкой эхогенной линии (тоньше плевральной линии, визуализируемой сбоку от консолидации). Мелкие консолидации (размером менее 1 см) характеризуются однородной структурой и пониженной эхогенностью (см. рис. 4, 6), в более крупных консолидациях на фоне пониженной эхогенности могут визуализироваться отдельные гиперэхогенные включения (см. рис. 7, 8) и (или) воздушная эхобронхограмма (см. рис. 9).

*Воздушная эхобронхограмма (аэроэхо- бронхограмма)* (см. рис. 9) в гипозэхогенной консолидации имеет вид линейных гипер-



эхогенных сигналов различной протяженности, радиально расходящихся к периферии и ветвящихся под острым углом, или последовательно расположенных цепочек коротких гиперэхогенных сигналов, перемежающихся с короткими гипоехогенными участками. Они возникают при отражении ультразвуковых волн от воздуха в просвете бронхов, сохранивших воздушность полностью или частично, когда наряду с воздухом в них присутствуют мелкие скопления воспалительного экссудата [55].

*Кортикальная локализация* – условное обозначение расположения измененных участков легочной ткани вдоль висцеральной плевры (реберной, диафрагмальной, медиастинальной, междолевой) [2]. С позиций чрескожной ультразвуковой диагностики нас главным образом интересуют те измененные участки (консолидации), которые расположены вдоль реберной плевры.

#### *Дифференциально-диагностические ряды*

Следует помнить, что В-линии не являются специфичным ультразвуковым признаком пневмонии при COVID-19. В-линии наблюдаются при различных заболеваниях и патологических состояниях, протекающих с интерстициальными изменениями в легких. У взрослых можно выделить 5 основных причин появления *интерстициальных изменений*:

- интерстициальная пневмония, в том числе при COVID-19;
- кардиогенный интерстициальный отек легкого;
- острый респираторный дистресс-синдром;
- интерстициальный фиброз легкого;
- интерстициальный отек при гиповентиляции легкого и др. [29, 55].

При ультразвуковом исследовании легких для определения причины интерстициальных изменений необходимо обязательно учитывать клинику-анамнестические данные пациента, для дальнейшей точной диагностики требуется компьютерная томография груди [29, 55]. В условиях быстрого распространения COVID-19 при наличии лабораторного или рентгенологического подтверждения диагноза по умолчанию на первое место выходит подозрение на специфическую пневмонию, что и должен иметь в виду врач ультразвуковой диагностики,

несмотря на вероятность ложноположительного результата.

Следует помнить, что ультразвуковая картина *консолидации* легочной ткани может возникать вследствие следующих основных причин:

- воспалительная экссудация при пневмонии;
- обтурационный ателектаз доли при полной обтурации долевого бронха опухолью;
- компрессионный ателектаз при сдавлении массивным плевральным выпотом;
- функциональный ателектаз при невозможности полноценных дыхательных движений;
- инфаркт легкого при тромбоэмболии мелких ветвей легочной артерии;
- очаговый субплевральный фиброз и др. [30, 58].

Повторимся, что в условиях быстрого распространения COVID-19 при наличии лабораторного или рентгенологического подтверждения диагноза по умолчанию на первое место выходит подозрение на специфическую пневмонию, что и должен иметь в виду врач ультразвуковой диагностики, несмотря на вероятность ложноположительного результата. Примеры ультразвуковых заключений в конце протокола ультразвукового исследования легких приведены в конце Приложения 1.

#### *Градации ультразвуковых изменений в легких [По 4, с изменениями]*

Для облегчения интерпретации данных и удобства динамического контроля предложена оценка ультразвуковых изменений в легких по градациям. Оценка по градациям проводится в каждой из 14 зон (см. с. 51).

0 – отсутствие патологических изменений (см. рис. 2). Определяется тонкая четкая ровная плевральная линия с несколькими А-линиями и без В-линий или с В-линиями в количестве менее 3 в одном межреберье.

1а – умеренные интерстициальные изменения (см. рис. 3). Определяются неизменная или утолщенная неровная плевральная линия и множественные В-линии. Напоминаем, что в норме допустима визуализация только 1 или 2 В-линий (менее 3) в одном межреберье.



1б – выраженные интерстициальные изменения (см. рис. 5). Определяются утолщенная неровная плевральная линия и сливающиеся В-линии вплоть до сплошного экзогенного фона за плевральной линией – “белое легкое”.

При грациях 1а и 1б по ходу плевральной линии могут определяться мелкие однородные чаще гипозоногенные зоны (консолидации) (см. рис. 4, 6) с четкими контурами, овальной или треугольной формы (с вершиной вглубь легкого), не превышающие 1 см. В месте визуализации данных зон плевральная линия может прерываться и исчезать. Позади мелких гипозоногенных консолидаций (уже при достижении ими размеров в несколько миллиметров) могут возникать В-линии. Появление мелких консолидаций следует расценивать как дополнительный ультразвуковой признак, более точно характеризующий патологические изменения в легком, поэтому их наличие следует отмечать в протоколе. Для этого к соответствующей грации интерстициальных изменений прибавляется знак «+», то есть 1а+ и 1б+. Таким образом:

1а+ – умеренные интерстициальные изменения с мелкой консолидацией (мелкими консолидациями) (см. рис. 4). Определяются неизменная или утолщенная неровная в отдельных местах прерывистая плевральная линия с единичной или несколькими мелкими гипозоногенными субплевральными консолидациями и множественные В-линии. Напоминаем, что в норме допустима визуализация только 1 или 2 В-линий (менее 3) в одном межреберье.

1б+ – выраженные интерстициальные изменения с мелкой консолидацией (мелкими консолидациями) (см. рис. 6). Определяются утолщенная неровная в отдельных местах прерывистая плевральная линия с единичной или несколькими мелкими гипозоногенными субплевральными консолидациями и сливающиеся В-линии вплоть до сплошного экзогенного фона за плевральной линией – “белое легкое”.

**Обратите внимание! Грация 1 соответствует интерстициальным изменениям. Знак «+» добавляет дополнительную информацию о наличии мелкой консолидации (мелких консолидаций).**

В одной зоне сканирования возможно сочетание А-линий и В-линий. Подобная эхографическая картина наблюдается на границе интерстициальных изменений (В-линии) с неизменной легочной тканью (А-линии).

2 – кортикальная консолидация (кортикальные консолидации) (см. рис. 7). Консолидация определяется в виде гипозоногенной зоны размерами более 1 см, с неоднородной структурой за счет отдельных мелких гиперэхоногенных включений, отсутствием по поверхности плевральной линии (возможной визуализацией по поверхности тонкой висцеральной плевры), неровными нечеткими границами с глубже лежащей легочной тканью, сливающимися В-линиями позади консолидации.

При выявлении в легочной ткани вне зоны консолидации (сбоку от консолидации) ультразвуковых признаков выраженных интерстициальных изменений (то есть эхографической картины “белого легкого”) их следует отметить в протоколе знаком «+», то есть грация 2+.

2+ – кортикальная консолидация (кортикальные консолидации) (гипозоногенная зона с неоднородной структурой за счет отдельных мелких гиперэхоногенных включений, отсутствием по поверхности плевральной линии (возможной визуализацией по поверхности тонкой висцеральной плевры), неровными нечеткими границами с глубже лежащей легочной тканью, сливающимися В-линиями позади консолидации) и признаки выраженных интерстициальных изменений в прилежащей легочной ткани сбоку от консолидации (сливающиеся В-линии вплоть до сплошного экзогенного фона за плевральной линией – “белое легкое”) (см. рис. 8).

**Обратите внимание! Грация 2 соответствует кортикальной консолидации (кортикальным консолидациям). Знак «+» добавляет дополнительную информацию о наличии выраженных интерстициальных изменений легочной ткани сбоку от консолидации. Если консолидация занимает весь сектор сканирования (то есть в поле зрения больше ничего не попадает), то она соответствует грации 2.**

3 – обширная консолидация с воздушной эхобронхограммой (см. рис. 9). Крупная зона консолидации, распространяющаяся

по всей поверхности легкого в секторе сканирования и проникающая глубоко в его паренхиму, с отсутствием по поверхности плевральной линии (возможной визуализацией по поверхности тонкой висцеральной плевры), неровными нечеткими границами с окружающей легочной тканью (если последняя визуализируется) и наличием в структуре воздушной эхобронхограммы.

Мы целенаправленно не приводим количественных параметров для разграничения кортикальной и обширной консолидации, поскольку (1) измерение занимает время, (2) измерение мало воспроизводимо и (3) полученная цифра принципиально ничего не меняет.

При сомнениях в оценке градаций целесообразно выбирать более высокую градацию.

**Обратите внимание! Градации могут не соответствовать клинической степени тяжести пациента.**

Плевральный выпот (см. рис. 10) может визуализироваться в виде анэхогенного пространства между париетальной и висцеральной плеврой (между грудной стенкой или диафрагмой и поверхностью легкого), имеет различные размеры и форму в зависимости от объема и распределения жидкости в плевральной полости. В малых количествах выпот сначала скапливается в заднем реберно-диафрагмальном синусе плевры, по мере увеличения объема распространяется в плевральной полости базально (между диафрагмой и нижней поверхностью легкого) и паракостально [58].

Выбранные градации соответствуют ультразвуковой семиотике пневмонии при COVID-19. По данным W. Lu et al. [31], представляющим ультразвуковую картину легких у 30 пациентов с подтвержденным диагнозом “COVID-19” с легкой, средней и тяжелой степенью тяжести изменений по данным компьютерной томографии, в большинстве случаев встречается интерстициальный симптомокомплекс, то есть градации 1a (1a+) и 1b (1b+). Авторы описывают наличие умеренных и выраженных интерстициальных изменений у 90% (27 из 30) пациентов, консолидаций – у 20% (6 из 30) [31].

Предложено использование различных шкал оценки степени аэрации (тяжести поражения) легких при ультразвуковом

исследовании. Однако их применение не имеет прикладного значения в условиях пандемии COVID-19, о чем говорят сами составители этих оценочных шкал [32]. Еще раз подчеркнем, что представленные выше *градации могут не соответствовать клинической степени тяжести пациента, поэтому их категорически нельзя использовать для этого*. Исследователи, представляющие градации изменения легких при ультразвуковом исследовании при COVID-19, не сходятся даже в определении того, что является градацией 3. Так, G. Soldati et al. [4] градацию 3 описывают, как “белое легкое” с наличием или отсутствием больших консолидаций, а градацию 2 – как наличие малых и больших консолидаций с эффектом “белого легкого” позади них. M.J. Smith et al. [33] градацию 3 описывают как наличие обширной консолидации, а градацию 2 как “белое легкое” с наличием или отсутствием малых консолидаций. По данным W. Lu et al. [31], при подсчете баллов для оценки степени тяжести поражения легких при COVID-19 использовались следующие критерии: наличие консолидации соответствует 3 баллам, а сливающиеся В-линии – 2 баллам. Вы видите, что подходы отличаются принципиально. Идеальной шкалы на сегодняшний день не существует. Однако предложенные градации позволяют уменьшить время на само ультразвуковое исследование легких и фиксацию визуализируемых изменений и при этом представить полноценное подробное описание происходящих в легких изменений.

#### *Протокол ультразвукового исследования*

Обновленные протоколы ультразвукового исследования при диагностике и динамическом наблюдении за состоянием легких при COVID-19 с вариантами заключений, в которых используются стандартизированная технология и градации, представлены в Приложении 1 и 2.

#### *Положение 4с.*

В условиях быстрого распространения COVID-19 для уменьшения времени на само ультразвуковое исследование легких и фиксацию визуализируемых изменений, а также для облегчения интерпретации данных

и удобства динамического контроля рекомендуется оценка ультразвуковых изменений в легких по градациям. Однако необходимо отметить, что любая оценка по ультразвуковым градациям (баллам, степеням и др.), используемая при COVID-19, не соответствует клиническим степеням тяжести и выраженности изменений легких по данным компьютерной томографии (оценить объем поражения легкого, на основании которого ставится степень поражения (КТ1–4), при ультразвуковом исследовании легких невозможно).

### **5. Место ультразвуковой диагностики в алгоритме обследования и динамического наблюдения пациентов с COVID-19**

Актуальная информация о месте ультразвуковой диагностики в алгоритме обследования и динамического наблюдения пациентов с COVID-19 представлена в 6-й версии Временных методических рекомендаций Министерства здравоохранения “Профилактика, диагностика и лечение новой коронавирусной инфекции (COVID-19)” [1] и во 2-й версии Временных согласительных методических рекомендаций Российского общества рентгенологов и радиологов (РОРР) и Российской ассоциации специалистов ультразвуковой диагностики в медицине (РАСУДМ) “Методы лучевой диагностики пневмонии при новой коронавирусной инфекции COVID-19” [59].

Безусловно, актуальную на момент написания этого документа 6-ю версию Временных методических рекомендаций Министерства здравоохранения “Профилактика, диагностика и лечение новой коронавирусной инфекции (COVID-19)” необходимо читать в оригинале. В нее внесены значительные конструктивные изменения, касающиеся ультразвукового исследования легких по сравнению с 5-й версией документа. Например, четко сформулировано положение (с. 23) о том, что использование ультразвукового исследования легких для оценки динамики возможно только при условии наличия (1) первоначальной информации об истинном объеме и причине поражения легких и (2) подготовленного врачебного персонала [1]. В документе (с. 131) также четко сформулировано, что

нет достаточного количества научных данных для оценки тяжести поражения легких с помощью ультразвукового исследования. Результаты ультразвукового исследования легких должны сопоставляться с клинико-лабораторной картиной и данными компьютерной томографии. Самостоятельного значения при COVID-19 они не имеют [1]. Это не противоречит зарубежным подходам. По данным Немецкого общества ультразвуковой диагностики в медицине (Deutsche Gesellschaft für Ultraschall in der Medizin (DEGUM)), перед выполнением ультразвукового исследования легких врач должен ознакомиться с результатами компьютерной томографии или рентгенографии [60]. По данным Международного консенсусного заявления авторитетного общества Флейшнера, роль ультразвукового исследования легких при COVID-19 в рамках визуализационных технологий до конца не определена [61].

Еще раз хочется остановиться на ключевом моменте: применение ультразвукового исследования как дополнительного исследования легких возможно только при наличии подготовленного персонала, имеющего опыт проведения ультразвукового исследования легких [1].

По данным Немецкого общества ультразвуковой диагностики в медицине (Deutsche Gesellschaft für Ultraschall in der Medizin (DEGUM)), при ультразвуковом исследовании легких защита врача имеет наивысший приоритет [60], что мы полностью поддерживаем. Как уже было сказано, при ультразвуковом исследовании легких целесообразно использовать минимальное количество датчиков, так как каждый из них будет контаминирован коронавирусом, то есть будет подлежать тщательной очистке и дезинфекции после осмотра каждого пациента. Целесообразна минимизация времени проведения ультразвукового исследования легких за счет использования стандартизированных технологических протоколов, что поможет снизить риск инфицирования врача. Врач должен проводить ультразвуковое исследование в средствах индивидуальной защиты, поскольку он имеет непосредственный контакт с инфицированными и потенциально инфицированными пациентами [1]. Пациент при этом должен быть в маске (за исключением пациентов, нахо-



дящихся на искусственной и вспомогательной вентиляции легких). Вместе с тем минимизация времени и количества используемых датчиков не должна мешать получению адекватной диагностической информации.

*Положение 5.*

1) С помощью ультразвукового исследования легких нельзя поставить диагноз “COVID-19”.

2) С помощью ультразвукового исследования легких нельзя исключить диагноз “COVID-19”.

3) Результаты ультразвукового исследования легких должны сопоставляться с клинико-лабораторной картиной и данными компьютерной томографии. Самостоятельного значения при COVID-19 они не имеют.

4) Нет достаточного количества научных данных для использования ультразвукового исследования легких при сортировке пациентов с подозрением или подтвержденным диагнозом “COVID-19”.

5) Нет достаточного количества научных данных для оценки тяжести поражения легких с помощью ультразвукового исследования. Результаты ультразвукового исследования легких должны сопоставляться с клинико-лабораторной картиной и данными компьютерной томографии. Самостоятельного значения при COVID-19 они не имеют.

6) Динамическое наблюдение на дому за состоянием легких при ультразвуковом исследовании у пациентов с подозрением или подтвержденным диагнозом “COVID-19” сопряжено с высоким риском распространения инфекции, что делает данное применение ультразвукового исследования нецелесообразным.

7) Ультразвуковое исследование легких не может заменить рентгенографию и компьютерную томографию груди *в диагностике пневмонии* у пациентов с подозрением или подтвержденным диагнозом “COVID-19”, но при увеличении потока больных может быть включено в рациональный алгоритм диагностики пневмонии для отдельных групп пациентов (например, беременные, новорожденные) *при условии наличия подготовленного врачебного персонала.*

8) Ультразвуковое исследование легких не может заменить рентгенографию и компьютерную томографию груди *в динамическом наблюдении пациентов с пневмонией* при COVID-19, но при увеличении потока пациентов может быть включено в рациональный алгоритм динамического наблюдения *при условии наличия (1) первоначальной информации об истинном объеме и причине поражения легких и (2) подготовленного врачебного персонала.*

9) При наличии клинических показаний ультразвуковая диагностика может применяться для оценки состояния других анатомических областей и отдельных органов с целью выявления патологических изменений и оценки их динамики, однако в приоритете должен быть принцип разумной достаточности. Обязательным является проведение ультразвуковых исследований по экстренным показаниям. Обследования, не являющиеся необходимыми, следует отложить или отменить, чтобы свести к минимуму возможность контактов здоровых пациентов с пациентами группы риска по COVID-19 в условиях медицинской организации. При невозможности отмены плановых ультразвуковых исследований для уменьшения риска заражения COVID-19 важно: (1) соблюдать расписание приема с сохранением необходимого времени на каждого пациента; (2) увеличить интервалы между пациентами, чтобы избежать скопления ожидающих пациентов; (3) обеспечить расстояние между креслами для ожидания не менее 2 м друг от друга.

10) Необходимо обязательное соблюдение всех правил безопасности работы персонала и дезинфекции помещений и оборудования независимо от того, по какой причине проводится ультразвуковое исследование пациентам с подозрением или подтвержденным диагнозом “COVID-19”.

11) При проведении ультразвуковых исследований пациент должен быть в маске (за исключением пациентов, находящихся на ИВЛ и вспомогательной вентиляции легких) для снижения риска инфицирования врача, который непосредственно контактирует с инфицированными и потенциально инфицированными пациентами.

12) Рекомендации могут быть пересмотрены по мере поступления новых научных данных.

## Приложение 1

## Протокол ультразвукового исследования легких в условиях COVID-19

Стандартная титульная часть.

Прибор: стационарный, портативный (нужное подчеркнуть).

Датчик: конвексный, линейный, секторный фазированный, микроконвексный (нужное подчеркнуть).

Положение пациента: сидя (стоя), лежа на спине, лежа на животе (нужное подчеркнуть).

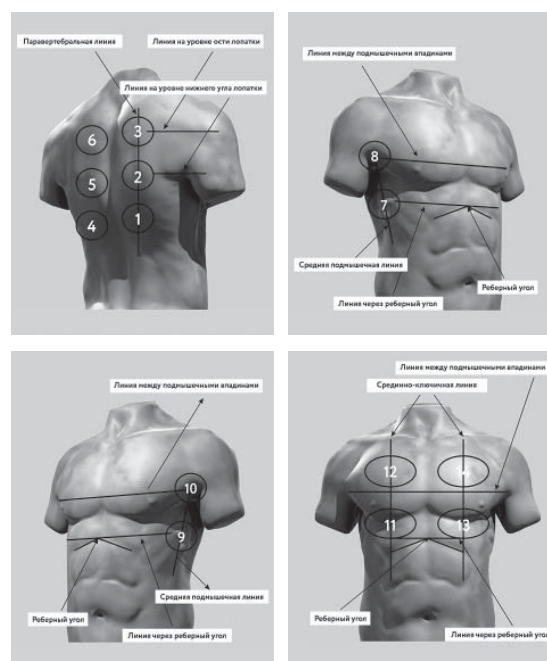
Дыхание: самостоятельное, вспомогательная вентиляция легких, искусственная вентиляция легких (нужное подчеркнуть).

Зоны сканирования	Градации*
1	
2	
3	
4	
5	
6	
7	
7доп**	
8	
8доп**	
9	
9доп**	
10	
10доп**	
11	
12	
13	
14	

\* В случае затруднения визуализации в какой-либо зоне сканирования по различным причинам (например, подкожная эмфизема, пневмоторакс, невозможность повернуть лежащего пациента на бок для визуализации задних отделов и др.) в столбце “Градации” ставится знак “X”.

\*\* В случае невозможности повернуть пациента на бок необходимо попытаться получить частичное представление о задних нижних зонах (которые в настоящее время считаются “зонами-мишенями” для COVID-19) путем установки датчика на уровне стандартных зон 7, 8, 9 и 10, но как можно дорзальнее. Для этого вводятся дополнительные зоны 7доп, 8доп, 9доп и 10доп. В случае стандартной визуализации дополнительные зоны не используются.

### Зоны сканирования [По 4, с изменениями]



### Градации ультразвуковых изменений в легких:

- X – невозможность визуализации;
- 0 – отсутствие патологических изменений;
- 1a – умеренные интерстициальные изменения;
- 1a+ – умеренные интерстициальные изменения с мелкой (до 1 см) консолидацией (мелкими консолидациями);
- 1b – выраженные интерстициальные изменения;
- 1b+ – выраженные интерстициальные изменения с мелкой (до 1 см) консолидацией (мелкими консолидациями);
- 2 – кортикальная консолидация (кортикальные консолидации);
- 2+ – кортикальная консолидация (кортикальные консолидации) на фоне выраженных интерстициальных изменений в прилежащей легочной ткани сбоку от консолидации;
- 3 – обширная консолидация с воздушной эхобронхограммой.



*Примечания:* вносится дополнительная информация, выходящая за рамки протокола, например, наличие плеврального выпота\*\*\*.

\*\*\* Ультразвуковое исследование плевральных полостей является отдельным ультразвуковым исследованием, однако при визуализации жидкости в плевральной полости необходимо описание данной плевральной полости по стандартному протоколу.

*Заключение* необходимо формировать по зонам.

*Примеры ультразвуковых заключений в конце Протокола*

Ультразвуковая картина легких без изменений – по всем зонам правого и левого легкого определяется градация 0. Необходимо сопоставление с клинико-лабораторной картиной и данными компьютерной томографии (рентгенографии).

Ультразвуковые признаки выраженных интерстициальных изменений левого легкого – в зонах 4 и 5 градация 1б. Остальные зоны правого и левого легких без ультразвуковых изменений. Необходимо сопоставление с клинико-лабораторной картиной и данными компьютерной томографии (рентгенографии).

Ультразвуковые признаки кортикальной консолидации на фоне выраженных интерстициальных изменений правого легкого – в зоне 1 градация 2+; выраженных интерстициальных изменений легких с мелкими консолидациями справа и слева – в зоне 2, 4 и 5 градация 1б+. Остальные зоны правого и левого легких без ультразвуковых изменений. Необходимо сопоставление с клинико-лабораторной картиной и данными компьютерной томографии (рентгенографии).

Ультразвуковые признаки обширной консолидации левого легкого с воздушной эхобронхограммой – в зоне 4 и 5 градация 3; выраженных интерстициальных изменений левого легкого – в зонах 9 и 13 градация 1б; небольшого плеврального выпота слева. Остальные зоны правого и левого легких без ультразвуковых изменений. Необходимо сопоставление с клинико-лабораторной картиной и данными компьютерной томографии (рентгенографии).

Предложенный протокол ультразвукового исследования легких легко конвертируется в электронный документ.

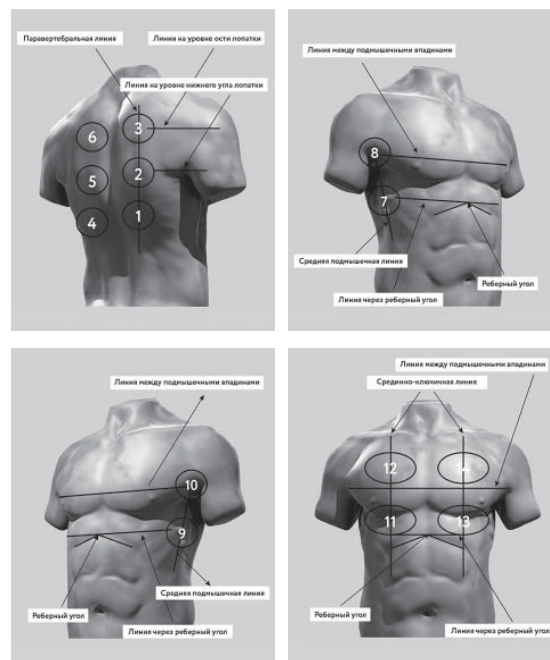
Приложение 2

**Лист ультразвукового динамического наблюдения легких в условиях COVID-19 (при необходимости)**

Стандартная титульная часть.

Даты				
Прибор: стационарный (С), портативный (П)				
Датчик: конвексный (К), линейный (Л), секторный фазированный (С), микроконвексный (М)				
Положение: сидя (С), лежа на спине (ЛС), лежа на животе (ЛЖ)				
Дыхание: самостоятельное (Сам), вспомогательная вентиляция легких (ВВЛ), искусственная вентиляция легких (ИВЛ)				
Зоны сканирования / Градации*				
1				
2				
3				
4				
5				
6				
7				
7доп**				
8				
8доп**				
9				
9доп**				
10				
10доп**				
11				
12				
13				
14				

Зоны сканирования [По 4, с изменениями]



Градации ультразвуковых изменений в легких:

- X – невозможность визуализации;
- 0 – отсутствие патологических изменений;
- 1a – умеренные интерстициальные изменения;
- 1a+ – умеренные интерстициальные изменения с мелкой консолидацией (мелкими консолидациями) (до 1 см);
- 1b – выраженные интерстициальные изменения;
- 1b+ – выраженные интерстициальные изменения с мелкой консолидацией (мелкими консолидациями) (до 1 см);
- 2 – кортикальная консолидация (кортикальные консолидации);
- 2+ – кортикальная консолидация (кортикальные консолидации) на фоне выраженных интерстициальных изменений в прилежащей легочной ткани сбоку от консолидации;
- 3 – обширная консолидация с воздушной эхобронхограммой.

\* В случае затруднения визуализации в какой-либо зоне сканирования по различным причинам (например, подкожная эмфизема, пневмоторакс, невозможность повернуть лежащего пациента на бок для визуализации задних отделов и др.) в столбце “Градации” ставится знак «X».

\*\* В случае невозможности повернуть пациента на бок необходимо попытаться получить частичное представление о задних нижних зонах (которые в настоящее время считаются “зонами-мишенями” для COVID-19) путем установки датчика на уровне стандартных зон 7, 8, 9 и 10, но как можно дорзальнее. Для этого вводятся дополнительные зоны 7доп, 8 доп, 9доп и 10доп. В случае стандартной визуализации дополнительные зоны не используются.

При проведении повторных ультразвуковых исследований необходимо формировать заключение по зонам с указанием динамики ультразвуковых изменений.

**СПИСОК ЛИТЕРАТУРЫ**

1. Временные методические рекомендации “Профилактика, диагностика и лечение новой коронавирусной инфекции (COVID-19)”. Версия № 6 от 28.04.2020. Режим доступа: // [http://static.consultant.ru/obj/file/doc/minzdrav\\_280420.pdf](http://static.consultant.ru/obj/file/doc/minzdrav_280420.pdf), свободный. Загл. с экрана. 30.04.2020.
2. Сеницын В.Е., Тюрин И.Е., Митьков В.В.; Российское общество рентгенологов и радиологов (РОРР), Российская ассоциация специалистов ультразвуковой диагностики в медицине (РАСУДМ). Временные согласительные методические рекомендации Российского общества рентгенологов и радиологов (РОРР) и Российской ассоциации специалистов ультразвуковой диагностики в медицине (РАСУДМ) “Методы лучевой диагностики пневмонии при новой коронавирусной инфекции COVID-19” (версия 1). Опубликовано до печати 16.04.2020. Режим доступа: // <http://www.rasudm.org/files/RSR-RASUDM-2020-v1-appendix1&2.pdf>, свободный. Загл. с экрана. 30.04.2020.
3. Митьков В.В., Сафонов Д.В., Митькова М.Д., Алехин М.Н., Катрич А.Н., Кабин Ю.В., Ветшева Н.Н., Худорожкова Е.Д. Консенсусное заявление РАСУДМ об ультразвуковом исследовании легких в условиях COVID-19 (версия 1) // Ультразвуковая и функциональная диагностика. 2020. № 1. С. 24–45. Doi: 10.24835/1607-0771-2020-1-24-45.
4. Soldati G., Smargiassi A., Inchingolo R. et al. Proposal for international standardization of the use of lung ultrasound for COVID-19 patients; a simple, quantitative, reproducible method [published online ahead of print, 2020 Mar 30] // *J. Ultrasound Med.* 2020; 10.1002/jum.15285. Doi: 10.1002/jum.15285.
5. Приказ Министерства здравоохранения РФ от 13 октября 2017 г. №804н “Об утверждении номенклатуры медицинских услуг” (с изменениями и дополнениями от 16 апреля 2019 г.). Режим доступа: // <https://base.garant.ru/71805302/>, свободный. Загл. с экрана. 31.03.2020.
6. Федеральный справочник инструментальных диагностических исследований. Режим доступа: // <https://nsi.rosminzdrav.ru/#!/refbook/1.2.643.5.1.13.13.11.1471>, свободный. Загл. с экрана. 31.03.2020.
7. Приказ Министерства труда и социальной защиты РФ от 19 марта 2019 г. N 161н “Об утверждении профессионального стандарта “Врач ультразвуковой диагностики”. Режим доступа: // <https://base.garant.ru/72222514/>, свободный. Загл. с экрана. 31.03.2020.
8. Приказ Министерства труда и социальной защиты РФ от 11 марта 2019 г. N 138н “Об утверждении профессионального стандарта “Врач функциональной диагностики”. Режим доступа: // <https://base.garant.ru/72215854/>, свободный. Загл. с экрана. 31.03.2020.
9. Приказ Минтруда России от 27.08.2018 N 554н “Об утверждении профессионального стандарта “Врач – анестезиолог-реаниматолог”. Режим доступа: // <https://base.garant.ru/72049970/>, свободный. Загл. с экрана. 31.03.2020.
10. Приказ Министерства труда и социальной защиты РФ от 14 марта 2018 г. N 133н “Об утверждении профессионального стандарта “Врач скорой медицинской помощи”. Режим доступа: // <https://base.garant.ru/71917494/>, свободный. Загл. с экрана. 31.03.2020.
11. Приказ Министерства труда и социальной защиты РФ от 14 марта 2018 г. N 140н “Об утверждении профессионального стандарта “Врач-кардиолог”. Режим доступа: // <https://base.garant.ru/71917494/>, свободный. Загл. с экрана. 31.03.2020.
12. Приказ Министерства труда и социальной защиты РФ от 19 марта 2019 г. N 154н “Об утверждении профессионального стандарта “Врач-пульмонолог”. Режим доступа: // <https://base.garant.ru/72221500/>, свободный. Загл. с экрана. 31.03.2020.
13. Клинические рекомендации “Внебольничная пневмония” (проект федеральных клинических рекомендаций). 2018. Режим доступа: // <http://spulmo.ru/obrazovatelnye-resursy/federalnye-klinicheskie-rekomendatsii/>, свободный. Загл. с экрана. 31.03.2020.
14. Приказ Министерства здравоохранения РФ от 29 декабря 2012 г. N 1658н “Об утверждении стандарта специализированной медицинской помощи при пневмонии средней степени тяжести”. Режим доступа: // <https://base.garant.ru/70321000/>, свободный. Загл. с экрана. 31.03.2020.
15. Приказ Министерства здравоохранения РФ от 9 ноября 2012 г. N 741н “Об утверждении стандарта специализированной медицинской помощи при пневмонии тяжелой степени тяжести с осложнениями”. Режим доступа: // <https://base.garant.ru/70302382/>, свободный. Загл. с экрана. 31.03.2020.
16. Abramowicz J.S., Basseal J. Заявление о позиции WFUMB: как безопасно проводить ультразвуковое исследование и обеззараживать ультразвуковое оборудование в условиях COVID-19 // Ультразвуковая и функциональная диагностика. 2020. № 1. С. 12–23. Doi: 10.24835/1607-0771-2020-1-12-23. Опубликовано до печати. Режим доступа: // <http://www.rasudm.org/files/WFUMB-Position-Statement-COVID.pdf>, свободный. Загл. с экрана. 31.03.2020.
17. Muller T., Martiny H., Merz E. et al. DEGUM Recommendations on Infection Prevention in Ultrasound and Endoscopic Ultrasound // *Ultraschall Med.* 2018. V. 39. No. 3. P. 284–303. Doi: 10.1055/s-0044-102006.
18. American College of Emergency Physicians Guideline for Ultrasound Transducer Cleaning and Disinfection. 2018. Режим доступа: // <https://www.acep.org/globalassets/new-pdfs/policy-statements/guideline-for-ultrasound-transducer-cleaning-and-disinfection.pdf>, свободный. Загл. с экрана. 31.03.2020.
19. Nyhsen C.M., Humphreys H., Koerner R.J. Infection prevention and control in ultrasound – best

- practice recommendations from the European Society of Radiology Ultrasound Working Group // *Insights Imaging*. 2017. V. 8. No. 6. P. 523–535. Doi: 10.1007/s13244-017-0580-3.
20. AIUM. Guidelines for Cleaning and Preparing External- and Internal-Use Ultrasound Transducers Between Patients, Safe Handling, and Use of Ultrasound Coupling Gel. 2017. Режим доступа: // [https://www.aium.org/accreditation/Guidelines\\_Cleaning\\_Preparing.pdf](https://www.aium.org/accreditation/Guidelines_Cleaning_Preparing.pdf), свободный. Загл. с экрана. 31.03.2020.
  21. Abramowicz J.S., Evans D.H., Fowlkes J.B., Marsal K., terHaar G.; WFUMB Safety Committee. Guidelines for Cleaning Transvaginal Ultrasound Transducers Between Patients // *Ultrasound Med. Biol.* 2017. V. 43. No. 5. P. 1076–1079. Doi: 10.1016/j.ultrasmedbio.2017.01.002.
  22. Basseal J., Westerway S., Juraja M. et al. Guidelines for reprocessing ultrasound transducers // *Australas J. Ultrasound Med.* V. 20. No. 30–40.
  23. Poon L.C., Abramowicz J.S., Dall'Asta A. et al. ISUOG Safety Committee Position Statement: safe performance of obstetric and gynecological scans and equipment cleaning in the context of COVID-19 [published online ahead of print, 2020 Mar 23] // *Ultrasound Obstet. Gynecol.* 2020. 10.1002/uog.22027. Doi: 10.1002/uog.22027.
  24. Buonsenso D., Piano A., Raffaelli F. et al. Point-of-Care Lung Ultrasound findings in novel coronavirus disease-19 pneumoniae: a case report and potential applications during COVID-19 outbreak // *Eur. Rev. Med. Pharmacol. Sci.* 2020. V. 24. No. 5. P. 2776–2780. Doi: 10.26355/eurrev\_202003\_20549.
  25. Soldati G., Smargiassi A., Inchingolo R. et al. Is there a role for lung ultrasound during the COVID-19 pandemic? [published online ahead of print, 2020 Mar 20] // *J. Ultrasound Med.* 2020. 10.1002/jum.15284. Doi: 10.1002/jum.15284.
  26. Miller D.L., Dong Z., Dou C., Raghavendran K. Pulmonary Capillary Hemorrhage Induced by Different Imaging Modes of Diagnostic Ultrasound // *Ultrasound Med. Biol.* 2018. V. 44. No. 5. P. 1012–1021. Doi: 10.1016/j.ultrasmedbio.2017.11.006.
  27. Platz E., Merz A.A., Jhund P.S., Vazir A., Campbell R., McMurray J.J. Dynamic changes and prognostic value of pulmonary congestion by lung ultrasound in acute and chronic heart failure: a systematic review // *Eur. J. Heart Fail.* 2017. V. 19. No. 9. P. 1154–1163. Doi: 10.1002/ejhf.839.
  28. Platz E., Jhund P.S., Girerd N. et al. Expert consensus document: Reporting checklist for quantification of pulmonary congestion by lung ultrasound in heart failure // *Eur. J. Heart Fail.* 2019. V. 21. No. 7. P. 844–851. Doi: 10.1002/ejhf.1499.
  29. Казакевич В.И., Сафонов Д.В. Ультразвуковая диагностика заболеваний органов грудной клетки // *Практическое руководство по ультразвуковой диагностике. Общая ультразвуковая диагностика / Под ред. В.В. Митькова. 3-е изд., перераб. и доп. М.: Видар, 2019. С. 695–740.*
  30. Сафонов Д.В., Шахов Б.Е. Ультразвуковая диагностика опухолей легких. М.: Видар, 2014. 144 с.
  31. Lu W., Zhang S., Chen B. et al. A Clinical Study of Noninvasive Assessment of Lung Lesions in Patients with Coronavirus Disease-19 (COVID-19) by Bedside Ultrasound [published online ahead of print, 2020 Apr 15] // *Ultraschall Med.* 2020. 10.1055/a-1154-8795. Doi: 10.1055/a-1154-8795.
  32. Gargani L., Aboumarie H.S. COVID-19: how to use and interpret lung ultrasound. EACVI webinar. Режим доступа: // [https://www.escardio.org/Education/E-Learning/Webinars/COVID-19-how-to-use-and-interpret-lung-ultrasound?utm\\_medium=Email&utm\\_source=EACVI&utm\\_campaign=EACVI++webinar++COVID19++how+to+use+and+interpret+lung+ultrasound++Reminder](https://www.escardio.org/Education/E-Learning/Webinars/COVID-19-how-to-use-and-interpret-lung-ultrasound?utm_medium=Email&utm_source=EACVI&utm_campaign=EACVI++webinar++COVID19++how+to+use+and+interpret+lung+ultrasound++Reminder), свободный. Загл. с экрана. 30.04.2020.
  33. Smith M.J., Hayward S.A., Innes S.M., Miller A. Point-of-care lung ultrasound in patients with COVID-19 – a narrative review [published online ahead of print, 2020 Apr 10] // *Anaesthesia*. 2020. 10.1111/anae.15082. Doi: 10.1111/anae.15082.
  34. Pereira E. Jr., Bethlem M., Vieira A. et al. Lung ultrasound in COVID-19 pandemic. Should be used for diagnosis and monitoring from now on? 2020. Режим доступа: // [http://winfocus.org/wp-content/uploads/2020/03/WINFOCUS\\_Covid19\\_Brazil-English-1.pdf](http://winfocus.org/wp-content/uploads/2020/03/WINFOCUS_Covid19_Brazil-English-1.pdf), свободный. Загл. с экрана. 31.03.2020.
  35. Buonsenso D., Pata D., Chiaretti A. COVID-19 outbreak: less stethoscope, more ultrasound [published online ahead of print, 2020 Mar 20] // *Lancet Respir. Med.* 2020. Doi: 10.1016/S2213-2600(20)30120-X.
  36. Huang Y., Wang S., Liu Y. et al. A preliminary study on the ultrasonic manifestations of peripulmonary lesions of non-critical novel coronavirus pneumonia (COVID-19). 2020. Режим доступа: // [https://papers.ssrn.com/sol3/papers.cfm?abstract\\_id=3544750](https://papers.ssrn.com/sol3/papers.cfm?abstract_id=3544750), свободный. Загл. с экрана. 31.03.2020.
  37. Poggiali E., Dacrema A., Bastoni D. et al. Can Lung US Help Critical Care Clinicians in the Early Diagnosis of Novel Coronavirus (COVID-19) Pneumonia? [published online ahead of print, 2020 Mar 13] // *Radiology*. 2020. 200847. Doi: 10.1148/radiol.2020200847.
  38. Lung Ultrasound for COVID-19. Focused Ultrasound in Intensive Care (FUSIC). 2020. Режим доступа: // <https://www.acutemedicine.org.uk/wp-content/uploads/2020/03/COVID-infographic.pdf>, свободный. Загл. с экрана. 31.03.2020.
  39. Peng Q.Y., Wang X.T., Zhang L.N.; Chinese Critical Care Ultrasound Study Group (CCUSG). Findings of lung ultrasonography of novel coronavirus pneumonia during the 2019–2020 epidemic [published online ahead of print, 2020 Mar 12] // *Intensive Care Med.* 2020. No. 1–2. Doi: 10.1007/s00134-020-05996-6.
  40. Volpicelli G. Covid-19 Infection. Diagnosis, monitoring and prognosis. Is it possible? Webinar. 2020. Режим доступа: // <http://winfocus.org/covid-19/>, свободный. Загл. с экрана. 31.03.2020.
  41. Zhu R. COVID-19. Critical ultrasound webinar. 2020. Режим доступа: // <http://online.bizconf>



- streaming.cn/watch/zmprx9ro, свободный. Загл. с экрана. 31.03.2020.
42. Piscaglia F., Stefanini F., Cantisani V. et al. Benefits, Open questions and Challenges of the use of Ultrasound in the COVID-19 pandemic era. The views of a panel of worldwide international experts [published online ahead of print, 2020 Apr 15] // *Ultraschall Med.* 2020. 10.1055/a-1149-9872. Doi: 10.1055/a-1149-9872.
  43. Vetrugno L., Bove T., Orso D. et al. Our Italian Experience Using Lung Ultrasound for Identification, Grading and Serial Follow-up of Severity of Lung Involvement for Management of Patients with COVID-19 [published online ahead of print, 2020 Apr 1] // *Echocardiography.* 2020. 10.1111/echo.14664. Doi: 10.1111/echo.14664.
  44. Lomoro P., Verde F., Zerboni F. et al. COVID-19 pneumonia manifestations at the admission on chest ultrasound, radiographs, and CT: single-center study and comprehensive radiologic literature review // *Eur. J. Radiol. Open.* 2020. No. 7. 100231. Doi: 10.1016/j.ejro.2020.100231.
  45. Sofia S., Bocatonda A., Montanari M. et al. Thoracic ultrasound and SARS-COVID-19: a pictorial essay [published online ahead of print, 2020 Apr 16] // *J. Ultrasound.* 2020. 10.1007/s40477-020-00458-7. Doi: 10.1007/s40477-020-00458-7.
  46. Volpicelli G., Gargani L. Sonographic signs and patterns of COVID-19 pneumonia // *Ultrasound J.* 2020. V. 12. No. 1. P. 22. Published 2020 Apr 21. Doi: 10.1186/s13089-020-00171-w.
  47. Moore S., Gardiner E. Point of care and intensive care lung ultrasound: A reference guide for practitioners during COVID-19 [published online ahead of print, 2020 Apr 17] // *Radiography (Lond).* 2020. S1078-8174(20)30057-2. Doi: 10.1016/j.radi.2020.04.005.
  48. Yasukawa K., Minami T. Point-of-Care Lung Ultrasound Findings in Patients with Novel Coronavirus Disease (COVID-19) Pneumonia [published online ahead of print, 2020 Apr 24] // *Am. J. Trop. Med. Hyg.* 2020. 10.4269/ajtmh.20-0280. Doi: 10.4269/ajtmh.20-0280.
  49. Moro F., Buonsenso D., Moruzzi M.C. et al. How to perform lung ultrasound in pregnant women with suspected COVID-19 infection [published online ahead of print, 2020 Mar 24] // *Ultrasound Obstet. Gynecol.* 2020. 10.1002/uog.22028. Doi: 10.1002/uog.22028.
  50. Kalafat E., Yaprak E., Cinar G. et al. Lung ultrasound and computed tomographic findings in pregnant woman with COVID-19 [published online ahead of print, 2020 Apr 6] // *Ultrasound Obstet. Gynecol.* 2020. 10.1002/uog.22034. Doi: 10.1002/uog.22034.
  51. Thomas A., Haljan G., Mitra A. Lung ultrasound findings in a 64-year-old woman with COVID-19 [published online ahead of print, 2020 Mar 31] // *CMAJ.* 2020. V. 192. No. 15. P. E399. Doi: 10.1503/cmaj.200414.
  52. Ji L., Cao C., Lv Q., Li Y., Xie M. Serial bedside lung ultrasonography in a critically ill COVID-19 patient [published online ahead of print, 2020 Apr 24] // *QJM.* 2020. hcaa141. Doi: 10.1093/qjmed/hcaa141.
  53. Meuwly J.Y. Basic concepts in the use of thoracic and lung ultrasound (LUS) for SARS-CoV-2 (COVID-19) related pneumopathies. Webinar. 2020. Режим доступа: // <https://www.chuv.ch/fr/rad/rad-home/formation/echographie-pulmonaire-et-covid-19/>, свободный. Загл. с экрана. 30.04.2020.
  54. Piscaglia F., Stefanini F., Salvatore V. Lung ultrasound for the COVID-2019 era. EFSUMB webinar. 2020. Режим доступа: // <http://www.efsumb.org/blog/webinar-covid19-pp>, свободный. Загл. с экрана. 30.04.2020.
  55. Сафонов Д.В., Шахов Б.Е. Ультразвуковая диагностика воспалительных заболеваний легких: учебное пособие. М.: Видар, 2011. 120 с.
  56. Volpicelli G., Elbarbary M., Blaivas M. et al. International evidence-based recommendations for point-of-care lung ultrasound // *Intensive Care Med.* 2012. V. 38. No. 4. P. 577–591. Doi: 10.1007/s00134-012-2513-4.
  57. Lichtenstein D.A. Lung Ultrasound in the Critically Ill. The BLUE Protocol. Cham: Springer, 2016. 376 p.
  58. Сафонов Д.В., Шахов Б.Е. Ультразвуковая диагностика плевральных выпотов: учебное пособие. М.: Видар, 2011. 104 с.
  59. Сеницын В.Е., Тюрин И.Е., Митьков В.В.; Российское общество рентгенологов и радиологов (РОПР), Российская ассоциация специалистов ультразвуковой диагностики в медицине (РАСУДМ). Временные согласительные методические рекомендации Российского общества рентгенологов и радиологов (РОПР) и Российской ассоциации специалистов ультразвуковой диагностики в медицине (РАСУДМ) “Методы лучевой диагностики пневмонии при новой коронавирусной инфекции COVID-19” (версия 2). Опубликовано до печати. Режим доступа: <http://www.rasudm.org/files/RSR-RASUDM-2020-v2-appendix1&2.pdf>, свободный. Загл. с экрана. 30.04.2020.
  60. DEGUM. Lungenultraschall-Protokoll. Режим доступа: // <https://www.chuv.ch/fileadmin/sites/rad/documents/rad-poster-Lungenultraschall-Protokoll-DEGUM-SGUM-OEGM.pdf>, свободный. Загл. с экрана. 30.04.2020.
  61. Rubin G.D., Ryerson C.J., Haramati L.B. et al. The Role of Chest Imaging in Patient Management during the COVID-19 Pandemic: A Multinational Consensus Statement from the Fleischner Society [published online ahead of print, 2020 Apr 7] // *Chest.* 2020. Doi: 10.1016/j.chest.2020.04.003.

## REFERENCES

1. Temporary methodical recommendations for the prevention, diagnosis, and treatment of 2019 novel coronavirus (COVID-19), [http://static.consultant.ru/obj/file/doc/minzdrav\\_280420.pdf](http://static.consultant.ru/obj/file/doc/minzdrav_280420.pdf) (2020, accessed 30.04.2020). (Document in Russian)
2. Sinityn V.E., Tyurin I.E., Mitkov V.V.; Russian Society of Radiology (RSR), Russian Association

- of Specialists in Ultrasound Diagnostics in Medicine (RASUDM). Guidelines of Russian Society of Radiology (RSR) and Russian Association of Specialists in Ultrasound Diagnostics in Medicine (RASUDM) "Role of imaging (X-ray, CT, and US) in diagnosis of COVID-19 pneumonia" (version 1) [published online ahead of print, 2020 Apr 16], <http://www.rasudm.org/files/RSR-RASUDM-2020-v1-appendix1&2.pdf> (2020, accessed 30.04.2020). (Document in Russian)
3. Mitkov V.V., Safonov D.V., Mitkova M.D., Alekhin M.N., Katrich A.N., Kabin Yu.V., Vetsheva N.N., Khudorozhkova E.D. RASUDM Consensus Statement: lung ultrasound in the context of COVID-19 (version 1) // *Ultrasound and Functional Diagnostics*. 2020. No. 1. P. 24–45. Doi: 10.24835/1607-0771-2020-1-24-45. (Article in Russian)
  4. Soldati G., Smargiassi A., Inchingolo R. et al. Proposal for international standardization of the use of lung ultrasound for COVID-19 patients; a simple, quantitative, reproducible method [published online ahead of print, 2020 Mar 30] // *J. Ultrasound Med*. 2020; 10.1002/jum.15285. Doi: 10.1002/jum.15285.
  5. Order of the Ministry of Health of the Russian Federation dated 13.10.2017 No. 804n *About the approval of the nomenclature of medical services (with changes dated 16.04.2019)*, <https://base.garant.ru/71805302/> (2019, accessed 31.03.2020). (Document in Russian)
  6. Federal reference guide for instrumental diagnostics, <https://nsi.rosminzdrav.ru/#!/ref-book/1.2.643.5.1.13.13.11.1471> (2019, accessed 31.03.2020). (Document in Russian)
  7. Order of the Ministry of Labour and Social Protection of the Russian Federation dated 19.03.2019 No. 161n *About the approval of the professional standard "Medical doctor in ultrasound diagnostics"*, <https://base.garant.ru/72222514/> (2019, accessed 31.03.2020). (Document in Russian)
  8. Order of the Ministry of Labour and Social Protection of the Russian Federation dated 11.03.2019 No. 138n *About the approval of the professional standard "Medical doctor in functional diagnostics"*, <https://base.garant.ru/72215854/> (2019, accessed 31.03.2020). (Document in Russian)
  9. Order of the Ministry of Labour and Social Protection of the Russian Federation dated 27.08.2018 No. 554n *About the approval of the professional standard "Medical doctor in anesthesiology and intensive care"*, <https://base.garant.ru/72049970/> (2018, accessed 31.03.2020). (Document in Russian)
  10. Order of the Ministry of Labour and Social Protection of the Russian Federation dated 14.03.2018 No. 133n *About the approval of the professional standard "Emergency medical doctor"*, <https://base.garant.ru/71917494/> (2018, accessed 31.03.2020). (Document in Russian)
  11. Order of the Ministry of Labour and Social Protection of the Russian Federation dated 14.03.2018 No. 140n *About the approval of the professional standard "Medical doctor in cardiology"*, <https://base.garant.ru/71917494/> (2018, accessed 31.03.2020). (Document in Russian)
  12. Order of the Ministry of Labour and Social Protection of the Russian Federation dated 19.03.2019 No. 154n *About the approval of the professional standard "Medical doctor in pulmonology"*, <https://base.garant.ru/72221500/> (2019, accessed 31.03.2020). (Document in Russian)
  13. Clinical Practice Guidelines *Community-acquired pneumonia* (project), <http://spulmo.ru/obrazovatelnye-resursy/federalnye-klinicheskie-rekomendatsii/> (2018, accessed 31.03.2020). (Document in Russian)
  14. Order of the Ministry of Health of the Russian Federation dated 29.12.2012 No. 1658n *About the approval of the standard of medical care in moderate pneumonia*, <https://base.garant.ru/70321000/> (2012, accessed 31.03.2020). (Document in Russian)
  15. Order of the Ministry of Health of the Russian Federation dated 9.11.2012 No. 741n *About the approval of the standard of medical care in severe pneumonia*, <https://base.garant.ru/70302382/> (2012, accessed 31.03.2020). (Document in Russian)
  16. Abramowicz J.S., Basseal J. WFUMB Position Statement: How to perform a safe ultrasound examination and clean equipment in the context of COVID-19 (translation into Russian) [published online ahead of print, 2020 Mar 30] // *Ultrasound and Functional Diagnostics*. 2020. No. 1. P. 12–23. DOI: 10.24835/1607-0771-2020-1-12-23. (Article in Russian)
  17. Muller T., Martiny H., Merz E. et al. DEGUM Recommendations on Infection Prevention in Ultrasound and Endoscopic Ultrasound // *Ultraschall Med*. 2018. V. 39. No. 3. P. 284–303. Doi: 10.1055/s-0044-102006.
  18. American College of Emergency Physicians Guideline for Ultrasound Transducer Cleaning and Disinfection, <https://www.acep.org/globalassets/new-pdfs/policy-statements/guideline-for-ultrasound-transducer-cleaning-and-disinfection.pdf> (2018, accessed 31.03.2020).
  19. Nyhsen C.M., Humphreys H., Koerner R.J. Infection prevention and control in ultrasound – best practice recommendations from the European Society of Radiology Ultrasound Working Group // *Insights Imaging*. 2017. V. 8. No. 6. P. 523–535. Doi: 10.1007/s13244-017-0580-3.
  20. AIUM. Guidelines for Cleaning and Preparing External- and Internal-Use Ultrasound Transducers Between Patients, Safe Handling, and Use of Ultrasound Coupling Gel, [https://www.aium.org/accreditation/Guidelines\\_Cleaning\\_Preparing.pdf](https://www.aium.org/accreditation/Guidelines_Cleaning_Preparing.pdf) (2017, accessed 31.03.2020).
  21. Abramowicz J.S., Evans D.H., Fowlkes J.B., Marsal K., terHaar G.; WFUMB Safety Committee. Guidelines for Cleaning Transvaginal Ultrasound Transducers Between Patients // *Ultrasound Med. Biol*. 2017. V. 43. No. 5. P. 1076–1079. Doi: 10.1016/j.ultrasmedbio.2017.01.002.

22. Basseal J., Westerway S., Juraja M. et al. Guidelines for reprocessing ultrasound transducers // *Australas J. Ultrasound Med.* V. 20. No. 30–40.
23. Poon L.C., Abramowicz J.S., Dall'Asta A. et al. ISUOG Safety Committee Position Statement: safe performance of obstetric and gynecological scans and equipment cleaning in the context of COVID-19 [published online ahead of print, 2020 Mar 23] // *Ultrasound Obstet. Gynecol.* 2020. 10.1002/uog.22027. Doi: 10.1002/uog.22027.
24. Buonsenso D., Piano A., Raffaelli F. et al. Point-of-Care Lung Ultrasound findings in novel coronavirus disease-19 pneumoniae: a case report and potential applications during COVID-19 outbreak // *Eur. Rev. Med. Pharmacol. Sci.* 2020. V. 24. No. 5. P. 2776–2780. Doi: 10.26355/eurrev\_202003\_20549.
25. Soldati G., Smargiassi A., Inchingolo R. et al. Is there a role for lung ultrasound during the COVID-19 pandemic? [published online ahead of print, 2020 Mar 20] // *J. Ultrasound Med.* 2020. 10.1002/jum.15284. Doi: 10.1002/jum.15284.
26. Miller D.L., Dong Z., Dou C., Raghavendran K. Pulmonary Capillary Hemorrhage Induced by Different Imaging Modes of Diagnostic Ultrasound // *Ultrasound Med. Biol.* 2018. V. 44. No. 5. P. 1012–1021. Doi: 10.1016/j.ultrasmedbio.2017.11.006.
27. Platz E., Merz A.A., Jhund P.S., Vazir A., Campbell R., McMurray J.J. Dynamic changes and prognostic value of pulmonary congestion by lung ultrasound in acute and chronic heart failure: a systematic review // *Eur. J. Heart Fail.* 2017. V. 19. No. 9. P. 1154–1163. Doi: 10.1002/ejhf.839.
28. Platz E., Jhund P.S., Girerd N. et al. Expert consensus document: Reporting checklist for quantification of pulmonary congestion by lung ultrasound in heart failure // *Eur. J. Heart Fail.* 2019. V. 21. No. 7. P. 844–851. Doi: 10.1002/ejhf.1499.
29. Kazakevich V.I., Safonov D.V. Chest ultrasound // *Practical Guide to Ultrasound Diagnostics. General Ultrasound* / Ed. by V.V. Mitkov. 3<sup>rd</sup> ed. Moscow: Vidar, 2019. P. 695–740. (Book in Russian)
30. Safonov D.V., Shakhov B.E. Ultrasound in the Diagnosis of Lung Lesions. Moscow: Vidar, 2014. 144 p. (Book in Russian)
31. Lu W., Zhang S., Chen B. et al. A Clinical Study of Noninvasive Assessment of Lung Lesions in Patients with Coronavirus Disease-19 (COVID-19) by Bedside Ultrasound [published online ahead of print, 2020 Apr 15] // *Ultraschall Med.* 2020. 10.1055/a-1154-8795. Doi: 10.1055/a-1154-8795.
32. Gargani L., Aboumarie H.S. COVID-19: how to use and interpret lung ultrasound. EACVI webinar, [https://www.escardio.org/Education/E-Learning/Webinars/COVID-19-how-to-use-and-interpret-lung-ultrasound?utm\\_medium=Email&utm\\_source=EACVI&utm\\_campaign=EACVI++webinar++COVID19++how+to+use+and+interpret+lung+ultrasound++Reminder](https://www.escardio.org/Education/E-Learning/Webinars/COVID-19-how-to-use-and-interpret-lung-ultrasound?utm_medium=Email&utm_source=EACVI&utm_campaign=EACVI++webinar++COVID19++how+to+use+and+interpret+lung+ultrasound++Reminder) (2020, accessed 30.04.2020).
33. Smith M.J., Hayward S.A., Innes S.M., Miller A. Point-of-care lung ultrasound in patients with COVID-19 – a narrative review [published online ahead of print, 2020 Apr 10] // *Anaesthesia.* 2020. 10.1111/anae.15082. Doi: 10.1111/anae.15082.
34. Pereira E. Jr., Bethlem M., Vieira A. et al. Lung ultrasound in COVID-19 pandemic. Should be used for diagnosis and monitoring from now on? [http://winfocus.org/wp-content/uploads/2020/03/WINFOCUS\\_Covid19\\_Brazil-English-1.pdf](http://winfocus.org/wp-content/uploads/2020/03/WINFOCUS_Covid19_Brazil-English-1.pdf) (2020, accessed 31.03.2020).
35. Buonsenso D., Pata D., Chiaretti A. COVID-19 outbreak: less stethoscope, more ultrasound [published online ahead of print, 2020 Mar 20] // *Lancet Respir. Med.* 2020. Doi: 10.1016/S2213-2600(20)30120-X.
36. Huang Y., Wang S., Liu Y. et al. A preliminary study on the ultrasonic manifestations of peripulmonary lesions of non-critical novel coronavirus pneumonia (COVID-19), [https://papers.ssrn.com/sol3/papers.cfm?abstract\\_id=3544750](https://papers.ssrn.com/sol3/papers.cfm?abstract_id=3544750) (2020, accessed 31.03.2020).
37. Poggiali E., Dacrema A., Bastoni D. et al. Can Lung US Help Critical Care Clinicians in the Early Diagnosis of Novel Coronavirus (COVID-19) Pneumonia? [published online ahead of print, 2020 Mar 13] // *Radiology.* 2020. 200847. Doi: 10.1148/radiol.2020200847.
38. Lung Ultrasound for COVID-19. Focused Ultrasound in Intensive Care (FUSIC), <https://www.acutemedicine.org.uk/wp-content/uploads/2020/03/COVID-infographic.pdf> (2020, accessed 31.03.2020).
39. Peng Q.Y., Wang X.T., Zhang L.N.; Chinese Critical Care Ultrasound Study Group (CCUSG). Findings of lung ultrasonography of novel coronavirus pneumonia during the 2019–2020 epidemic [published online ahead of print, 2020 Mar 12] // *Intensive Care Med.* 2020. No. 1–2. Doi: 10.1007/s00134-020-05996-6.
40. Volpicelli G. Covid-19 Infection. Diagnosis, monitoring and prognosis. Is it possible? Webinar, <http://winfocus.org/covid-19/> (2020, accessed 31.03.2020).
41. Zhu R. COVID-19. Critical ultrasound webinar, <http://online.bizconfstreaming.cn/watch/zmprx9ro> (2020, accessed 31.03.2020).
42. Piscaglia F., Stefanini F., Cantisani V. et al. Benefits, Open questions and Challenges of the use of Ultrasound in the COVID-19 pandemic era. The views of a panel of worldwide international experts [published online ahead of print, 2020 Apr 15] // *Ultraschall Med.* 2020. 10.1055/a-1149-9872. Doi: 10.1055/a-1149-9872.
43. Vetrugno L., Bove T., Orso D. et al. Our Italian Experience Using Lung Ultrasound for Identification, Grading and Serial Follow-up of Severity of Lung Involvement for Management of Patients with COVID-19 [published online ahead of print, 2020 Apr 1] // *Echocardiography.* 2020. 10.1111/echo.14664. Doi: 10.1111/echo.14664.
44. Lomoro P., Verde F., Zerboni F. et al. COVID-19 pneumonia manifestations at the admission on chest ultrasound, radiographs, and CT: single-center study and comprehensive radiologic literature review // *Eur. J. Radiol. Open.* 2020. No. 7. 100231. Doi: 10.1016/j.ejro.2020.100231.



45. Sofia S., Boccata A., Montanari M. et al. Thoracic ultrasound and SARS-COVID-19: a pictorial essay [published online ahead of print, 2020 Apr 16] // *J. Ultrasound*. 2020. 10.1007/s40477-020-00458-7. Doi: 10.1007/s40477-020-00458-7.
46. Volpicelli G., Gargani L. Sonographic signs and patterns of COVID-19 pneumonia // *Ultrasound J*. 2020. V. 12. No. 1. P. 22. Published 2020 Apr 21. Doi: 10.1186/s13089-020-00171-w.
47. Moore S., Gardiner E. Point of care and intensive care lung ultrasound: A reference guide for practitioners during COVID-19 [published online ahead of print, 2020 Apr 17] // *Radiography (Lond)*. 2020. S1078-8174(20)30057-2. Doi: 10.1016/j.radi.2020.04.005.
48. Yasukawa K., Minami T. Point-of-Care Lung Ultrasound Findings in Patients with Novel Coronavirus Disease (COVID-19) Pneumonia [published online ahead of print, 2020 Apr 24] // *Am. J. Trop. Med. Hyg.* 2020. 10.4269/ajtmh.20-0280. Doi: 10.4269/ajtmh.20-0280.
49. Moro F., Buonsenso D., Moruzzi M.C. et al. How to perform lung ultrasound in pregnant women with suspected COVID-19 infection [published online ahead of print, 2020 Mar 24] // *Ultrasound Obstet. Gynecol.* 2020. 10.1002/uog.22028. Doi: 10.1002/uog.22028.
50. Kalafat E., Yaprak E., Cinar G. et al. Lung ultrasound and computed tomographic findings in pregnant woman with COVID-19 [published online ahead of print, 2020 Apr 6] // *Ultrasound Obstet. Gynecol.* 2020. 10.1002/uog.22034. Doi: 10.1002/uog.22034.
51. Thomas A., Haljan G., Mitra A. Lung ultrasound findings in a 64-year-old woman with COVID-19 [published online ahead of print, 2020 Mar 31] // *CMAJ*. 2020. V. 192. No. 15. P. E399. Doi: 10.1503/cmaj.200414.
52. Ji L., Cao C., Lv Q., Li Y., Xie M. Serial bedside lung ultrasonography in a critically ill COVID-19 patient [published online ahead of print, 2020 Apr 24] // *QJM*. 2020. hcaa141. Doi: 10.1093/qjmed/hcaa141.
53. Meuwly J.Y. Basic concepts in the use of thoracic and lung ultrasound (LUS) for SARS-CoV-2 (COVID-19) related pneumopathies. Webinar, <https://www.chuv.ch/fr/rad/rad-home/formation/echographie-pulmonaire-et-covid-19/> (2020, accessed 30.04.2020).
54. Piscaglia F., Stefanini F., Salvatore V. Lung ultrasound for the COVID-2019 era. EFSUMB webinar, <http://www.efsumb.org/blog/webinar-covid19-pp> (2020, accessed 30.04.2020).
55. Safonov D.V., Shakhov B.E. *Ultrasound in the Diagnosis of Pneumonia*. Moscow: Vidar, 2011. 120 p. (Book in Russian)
56. Volpicelli G., Elbarbary M., Blaivas M. et al. International evidence-based recommendations for point-of-care lung ultrasound // *Intensive Care Med*. 2012. V. 38. No. 4. P. 577–591. Doi: 10.1007/s00134-012-2513-4.
57. Lichtenstein D.A. *Lung Ultrasound in the Critically Ill. The BLUE Protocol*. Cham: Springer, 2016. 376 p.
58. Safonov D.V., Shakhov B.E. *Ultrasound in the Diagnosis of Pleural Effusions*. Moscow: Vidar, 2011. 104 p. (Book in Russian)
59. Sinitsyn V.E., Tyurin I.E., Mitkov V.V.; Russian Society of Radiology (RSR), Russian Association of Specialists in Ultrasound Diagnostics in Medicine (RASUDM). Guidelines of Russian Society of Radiology (RSR) and Russian Association of Specialists in Ultrasound Diagnostics in Medicine (RASUDM) “Role of imaging (X-ray, CT, and US) in diagnosis of COVID-19 pneumonia” (version 2) [published online ahead of print], <http://www.rasudm.org/files/RSR-RASUDM-2020-v2-appendix1&2.pdf> (2020, accessed 30.04.2020). (Document in Russian)
60. DEGUM. *Lungenultraschall-Protokoll*, <https://www.chuv.ch/fileadmin/sites/rad/documents/rad-poster-Lungenultraschall-Protokoll-DEGUM-SGUM-OEGM.pdf> (2020, accessed 30.04.2020).
61. Rubin G.D., Ryerson C.J., Haramati L.B. et al. The Role of Chest Imaging in Patient Management during the COVID-19 Pandemic: A Multinational Consensus Statement from the Fleischner Society [published online ahead of print, 2020 Apr 7] // *Chest*. 2020. Doi: 10.1016/j.chest.2020.04.003.



## **RASUDM Consensus Statement: lung ultrasound in the context of COVID-19 (version 2)**

V.V. Mitkov<sup>\*1</sup>, D.V. Safonov<sup>\*2</sup>, M.D. Mitkova<sup>1</sup>, M.N. Alekhin<sup>3,4</sup>, A.N. Katrich<sup>5,6</sup>,  
Yu.V. Kabin<sup>7</sup>, N.N. Vetsheva<sup>8,9</sup>, E.D. Khudorozhkova<sup>1</sup>, R.E. Lakhin<sup>10</sup>, A.V. Kadrev<sup>1,11</sup>,  
D.A. Doroshenko<sup>12,13</sup>, T.A. Grenkova<sup>14</sup>

*\* First authors in alphabetical order*

<sup>1</sup> Russian Medical Academy of Continuous Professional Education, Moscow

<sup>2</sup> Privolzhsky Research Medical University, Nizhny Novgorod

<sup>3</sup> Central State Medical Academy of the Presidential Administration of Russian Federation, Moscow

<sup>4</sup> Central Clinical Hospital of the Presidential Administration of Russian Federation, Moscow

<sup>5</sup> Scientific Research Institute – Ochapovsky Regional Clinic Hospital No. 1, Krasnodar

<sup>6</sup> Kuban State Medical University, Krasnodar

<sup>7</sup> Moscow City Oncology Hospital No. 62, Moscow

<sup>8</sup> M.F. Vladimirsky Moscow Regional Research Clinical Institute, Moscow

<sup>9</sup> Research and Practical Clinical Center for Diagnostics and Telemedicine Technologies, Moscow

<sup>10</sup> S.M. Kirov Military Medical Academy, Saint Petersburg

<sup>11</sup> Lomonosov Moscow State University, Medical Research and Educational Center, Moscow

<sup>12</sup> O.M. Filatov Municipal Clinical Hospital No. 15, Moscow

<sup>13</sup> Pirogov Russian National Research Medical University, Moscow

<sup>14</sup> G.N. Gabrichevsky Moscow Scientific Research Institute of Epidemiology and Microbiology, Moscow

V.V. Mitkov – M.D., Ph.D., Professor, Director, Diagnostic Ultrasound Division, Russian Medical Academy of Continuous Professional Education, Moscow. D.V. Safonov – M.D., Ph.D., Professor, Acting Director, Division of Radiology, Privolzhsky Research Medical University, Nizhny Novgorod. M.D. Mitkova – M.D., Ph.D., Associate Professor, Division of Diagnostic Ultrasound, Russian Medical Academy of Continuous Professional Education, Moscow. M.N. Alekhin – M.D., Ph.D., Head of Functional Diagnostics Department, Central Clinical Hospital of the Presidential Administration of Russian Federation; Professor, Division of Therapy, Cardiology, Functional Diagnostics, and Nephrology, Central State Medical Academy of the Presidential Administration of Russian Federation, Moscow. A.N. Katrich – M.D., Ph.D., Head of Ultrasound Diagnostics Department, Scientific Research Institute – Ochapovsky Regional Clinic Hospital No. 1; Assistant Professor, Division of Surgery, Kuban State Medical University, Krasnodar. Yu.V. Kabin – M.D., Ph.D., Ultrasound Diagnostics Department, Moscow City Oncology Hospital No. 62, Moscow. N.N. Vetsheva – M.D., Ph.D., Head of Ultrasound Diagnostics Department, M.F. Vladimirsky Moscow Regional Research Clinical Institute; Expert, Research and Practical Clinical Center for Diagnostics and Telemedicine Technologies, Moscow. E.D. Khudorozhkova – M.D., Assistant Professor, Division of Diagnostic Ultrasound, Russian Medical Academy of Continuous Professional Education, Moscow. R.E. Lakhin – M.D., Ph.D., Professor, Division of Anesthesiology and Reanimatology, S.M. Kirov Military Medical Academy, Saint Petersburg. A.V. Kadrev – M.D., Ph.D., Head of Ultrasound Diagnostics Department, Medical Research and Educational Center, Lomonosov Moscow State University; Assistant Professor, Diagnostic Ultrasound Division, Russian Medical Academy of Continuous Professional Education, Moscow. D.A. Doroshenko – M.D., Ph.D., Head of Department of Radiology, O.M. Filatov Municipal Clinical Hospital No. 15; Associate Professor, Division of Diagnostic Ultrasound, Pirogov Russian National Research Medical University, Moscow. T.A. Grenkova – M.D., Ph.D., Leading Researcher, Laboratory of Infectious Diseases, G.N. Gabrichevsky Moscow Scientific Research Institute of Epidemiology and Microbiology, Moscow.

**Citation:** Mitkov V.V., Safonov D.V., Mitkova M.D., Alekhin M.N., Katrich A.N., Kabin Yu.V., Vetsheva N.N., Khudorozhkova E.D., Lakhin R.E., Kadrev A.V., Doroshenko D.A., Grenkova T.A. RASUDM Consensus Statement: lung ultrasound in the context of COVID-19 (version 2) // *Ultrasound and Functional Diagnostics*. 2020. No. 1. P. 46–77. DOI: 10.24835/1607-0771-2020-1-46-77. (Article in Russian)