

**GUIDELINES**

Практические рекомендации ISUOG: роль ультразвукового исследования при ведении беременности двойней

Комитет клинических стандартов

Международное общество ультразвуковой диагностики в акушерстве и гинекологии (ISUOG) является научной организацией, которая содействует развитию клинической практики в сфере эхографии, обучению специалистов и научным исследованиям в области диагностической визуализации в охране женского здоровья. Комитету клинических стандартов ISUOG (*The ISUOG Clinical Standards Committee – CSC*) предоставлены полномочия для разработки практических руководств (*Practice Guidelines*) и консенсусов (*Consensus Statements*) в качестве учебных рекомендаций, которые обеспечивают работников

здравоохранения в сфере диагностической визуализации подходами, основанными на консенсусно выработанных рекомендациях ведущих экспертов. Они предназначены для отражения положений, рассмотренных ISUOG и признанных наилучшей практикой на момент публикации. Несмотря на то что специалистами ISUOG были предприняты максимальные усилия для обеспечения точности текста руководства при его издании, тем не менее ни само Общество, ни кто-либо из его сотрудников или членов не несут юридической ответственности за последствия какой-либо неточной или вводящей в заблуждение информации, вариантов или утверждений, опубликованных Комитетом клинических стандартов. Руко-

Оригинальный текст руководства “ISUOG Practice Guidelines: role of ultrasound in twin pregnancy” опубликован в журнале “Ultrasound in Obstetrics & Gynecology” (2016. V. 47. P. 247–263) и на сайте <http://www.isuog.org>

Disclaimer: *These guidelines may have been translated, from the originals published by ISUOG, by recognized experts in the field and have been independently verified by reviewers with a relevant first language. Although all reasonable endeavors have been made to ensure that no fundamental meaning has been changed the process of translation may naturally result in small variations in words or terminology and so ISUOG makes no claim that translated guidelines can be considered to be an exact copy of the original and accepts no liability for the consequence of any variations. The CSC's guidelines are only officially approved by the ISUOG in their English published form.*

Примечание: данное руководство является переводом оригинальной версии, опубликованной ISUOG. Перевод был выполнен экспертами в этой области и отредактирован независимыми рецензентами, владеющими соответствующим языком. Несмотря на то что сделано все возможное, чтобы не допустить искажения основного смысла, процесс перевода мог привести к небольшим вариациям смысловых оттенков при использовании некоторых слов или терминов. Таким образом, ISUOG подчеркивает, что переведенное руководство не может рассматриваться как абсолютно точная копия оригинала, и не несет ответственности за какие-либо несоответствия, поскольку текст руководства прошел процедуру официального одобрения ISUOG только в его оригинальной печатной версии на английском языке.

водства ISUOG не ставят своей целью установить юридические стандарты в здравоохранении, поскольку на интерпретацию данных, изложенных в руководствах, могут оказывать влияние индивидуальные обстоятельства и доступность ресурсов. Одобренные руководства могут распространяться свободно с разрешения ISUOG (info@isuog.org).

ВВЕДЕНИЕ

Частота встречаемости многоплодной беременности возрастает главным образом благодаря позднему деторождению и увеличению материнского возраста на момент зачатия, а также в результате широкого применения вспомогательных репродуктивных технологий [1]. Частота беременности двойней возросла почти на 70% в период с 1980 г. (19 на 1000 живорожденных) по 2006 г. (32 на 1000 живорожденных) [2].

Беременность двойней сопряжена с высоким риском перинатальной заболеваемости и смертности [3–6]. В 2009 г. частота мертворождения составила 12 случаев на 1000 беременностей двойней и 31 случай на 1000 беременностей тройней и беременностей с большим количеством плодов по сравнению с 5 на 1000 при одноплодной беременности [7, 8]. Преждевременные роды в сроке до 37 нед отмечаются примерно в 60% многоплодных беременностей, что способствует повышенному риску неонатальной смертности (65% всех неонатальных смертей при многоплодной беременности приходится на долю преждевременных родов по сравнению с 43% в случае одноплодной беременности), а также заболеваемости в отдаленном периоде [9–12]. Конечно, риск таких осложнений возрастает по мере уменьшения срока гестации на момент рождения. Кроме того, по сравнению с одноплодной беременностью при двойне повышен риск ятрогенных преждевременных родов вследствие более высокой частоты осложнений течения беременности как со стороны матери, так и со стороны плода. Риск значительно выше в случае монохориальной двойни по сравнению с дихориальной [3–6].

Ультразвуковая оценка фетальной биометрии, анатомии, а также доплерография и оценка объема амниотической жидкости используются для выявления и динамического наблюдения двоен с повышенным риском неблагоприятного исхода беременности, как, например, при фето-фетальном трансфузионном синдроме (ФФТС) и задержке роста плода (ЗРП). ЗРП при беременности двойней может быть оценена так же, как и в случае одноплодной беременности, путем сравнения биометрических и доплерографических параметров со стандартными показателями для неосложненной беременности.

Это руководство будет посвящено роли ультразвукового исследования при ведении неосложненной беременности двойней и при таких осложнениях, как ФФТС, селективная ЗРП (сЗРП), синдром анемии-полицитемии (САП), синдром обратной артериальной перфузии (СОАП), а также в случае неразделившейся двойни или антенатальной гибели одного из плодов. Данный документ предоставляет рекомендации относительно методов, используемых для определения срока гестации и хориальности, для скрининга хромосомных аномалий и пороков развития, а также для скрининга ФФТС, САП, задержки роста и признаков преждевременных родов. Ведение многоплодной беременности с большим количеством плодов (тройни и более) будет представлено в отдельном руководстве.

ОСНОВНЫЕ ПОЛОЖЕНИЯ/ ЦЕЛИ ИССЛЕДОВАНИЯ

- Датирование беременности (определение срока гестации)
- Определение хориальности и амниальности
- Обозначение плодов
- Сроки проведения, частота и данные для протокола ультразвукового исследования
- Скрининг хромосомных аномалий
- Пренатальная диагностика анеуплоидий
- Скрининг аномалий развития

- Диагностика и ведение беременности при дискордантной (диссоциированной) двойне

- Редукция количества плодов/селективное прерывание беременности

- Скрининг признаков преждевременных родов

- Скрининг, диагностика и ведение беременности при задержке роста плодов

- Введение многоплодной беременности, осложненной антенатальной гибелью одного из плодов

- Осложнения, характерные для беременности монохориальной двойней

- Скрининг, диагностика и ведение беременности при ФФТС

- Скрининг, диагностика и ведение беременности при САП

- Ведение беременности при СОАП

- Ведение беременности при монохориальной моноамниотической двойне

- Диагностика и ведение неразделившейся двойни

ОПРЕДЕЛЕНИЕ И ОЦЕНКА ДОСТОВЕРНОСТИ ДОКАЗАТЕЛЬСТВ

Для получения релевантных рандомизированных контролируемых исследований, систематических обзоров и метаанализов был проведен поиск в Кохрановской библиотеке (*Cochrane Library*), Кохрановском регистре контролируемых исследований (*Cochrane Register of Controlled Trials*), а также в электронной системе MEDLINE в период с 1966 по 2014 г. Конечной датой поиска являлось 15 ноября 2014 г. Дополнительно были рассмотрены относящиеся к этому вопросу материалы конференций и тезисы. Базы данных были исследованы с использованием соответствующих *MeSH* терминов*, включая все необходимые подрубрики. Это сочеталось с поиском по ключевым словам, таким как “двойня”, “многоплодная”, “беременность”, “ультразвук”, “фето-фетальный трансфузионный синдром”, “задержка роста плода”, “синдром анемии–полицитемии”, “синдром обратной

* *MeSH* – *MEDical Subject Headings*, медицинские предметные рубрики. – примеч. ред.

артериальной перфузии”, “акардиальный близнец”, “монохориальная моноамниотическая”, “неразделившиеся”, “антенатальная гибель”. Кроме того, был выполнен поиск соответствующих руководств и обзоров в Национальной библиотеке здравоохранения и Национальном центре нормативной документации (*the National Library of Health and the National Guidelines Clearing House*) в США. Поиск данных из официально не опубликованной литературы проводился с использованием в Интернете страниц агентств технологической оценки в здравоохранении и подобных организаций, а также сборников клинических практических руководств отдельных медицинских учреждений и регистров клинических исследований. Поиск ограничивался англоязычными источниками. При возможности рекомендации основывались и непосредственно связывались с поддерживающими их доказательствами, при этом разделы с недостатком доказательств по данным литературы обозначались как “рекомендуется стандартами надлежащей клинической практики”. Характеристики степеней клинических рекомендаций и уровней доказательности, используемые в данном руководстве, представлены в Приложении 1.

РЕКОМЕНДАЦИИ

Определение срока гестации при беременности двойней

- В идеале определение срока беременности при двойне должно проводиться в период, когда копчико-теменной размер (КТР) составляет от 45 до 84 мм (то есть в сроки от 11+0 до 13+6 нед беременности) (СТЕПЕНЬ РЕКОМЕНДАЦИИ: D).

- В случае спонтанного зачатия для оценки срока гестации должен использоваться наибольший из двух КТР (СТЕПЕНЬ РЕКОМЕНДАЦИИ: C).

В ряде исследований рекомендуется использовать наименьший КТР или их среднее арифметическое, что позволяет учитывать показатели обоих плодов [13–15]. Потенциальным недостатком использования меньшего из двух КТР является вероятность

создания ложного впечатления у исследователя, что плод большего размера является крупнее своего гестационного срока, и поэтому ошибочно будет сделан вывод, что плод меньшего размера развивается адекватно. Чаще всего в клинической практике используется больший КТР. Если пациентка обращается после 14 нед, для определения срока беременности следует использовать больший размер окружности головки [1]. Срок гестации при беременностях двойней, когда зачатие произошло путем использования экстракорпорального оплодотворения (ЭКО), должен определяться, основываясь на дате пункции фолликулов или возрасте эмбриона с момента оплодотворения (УРОВЕНЬ ДОКАЗАТЕЛЬНОСТИ: 2+).

Определение хориальности и амниальности при беременности двойней

- Хориальность следует определять до 13+6 нед беременности, ориентируясь на толщину мембраны в месте присоединения амниотической оболочки к плаценте и выявляя Т-признак или λ -признак (лямбда-признак), а также учитывая количество плацентарных масс. Ультразвуковое изображение, демонстрирующее вид хориальности, должно быть сохранено в медицинской документации для того, чтобы на него можно было ориентироваться в дальнейшем (СТЕПЕНЬ РЕКОМЕНДАЦИИ: D).

- Если при проведении трансвагинального или трансабдоминального рутинного скринингового ультразвукового исследования определить хориальность не удалось, необходимо направить пациентку в специализированный центр третьего уровня, чтобы получить второе мнение (рекомендуется Стандартами надлежащей клинической практики).

- В момент определения хориальности также необходимо определить и задокументировать вид амниальности. Случаи беременности с монохориальной моноамниотической двойней должны направляться в специализированные центры третьего уровня, где имеется опыт ведения беременности у подобных пациенток (рекоменду-

ется Стандартами надлежащей клинической практики).

Необходимо приложить все усилия для определения хориальности при беременности двойней. Хориальность должна быть определена в сроки между 11+0 и 13+6 нед беременности, ориентируясь на толщину мембраны в месте присоединения амниотической оболочки к плаценте и выявляя Т-признак или λ -признак (лямбда-признак) (рис. 1), а также выявляя количество плацентарных масс, визуализируемых во время ультразвукового исследования [1]. Важно тщательно исследовать разделяющую мембрану. В случае беременности дихориальной диамниотической двойней плоды разделены толстой перегородкой, образованной в центре слоем из двух слившихся между собой хориальных мембран с двумя тонкими амниотическими оболочками по периферии, по одной с каждой стороны, которая образует вид знака лямбды (λ -признак) в месте прикрепления к плаценте, в отличие мембраны, состоящей только из соединенных между собой двух тонких амниотических оболочек, которая разделяет плоды при беременности монохориальной диамниотической двойней и имеет в месте прикрепления вид буквы Т (Т-признак). В случае если пациентка впервые обратилась в сроке после 14 нед гестации, хориальность надежнее всего определять, используя аналогичные ультразвуковые критерии, особенно путем подсчета слоев, составляющих разделяющую мембрану, а также путем обнаружения различий по половым признакам. Надежность оценки количества плацентарных масс является сомнительной ввиду того, что при дихориальности плаценты очень часто прилегают одна к другой, создавая впечатление единой массы. В то же время при беременности монохориальной двойней в 3% случаев ультразвуковое исследование выявляет две плацентарные массы, наличие которых не исключает наличие сосудистых анастомозов [16]. Очевидно, что использование комбинации из нескольких ультразвуковых признаков является более надежным методом по сравнению с использованием только одного признака [1].

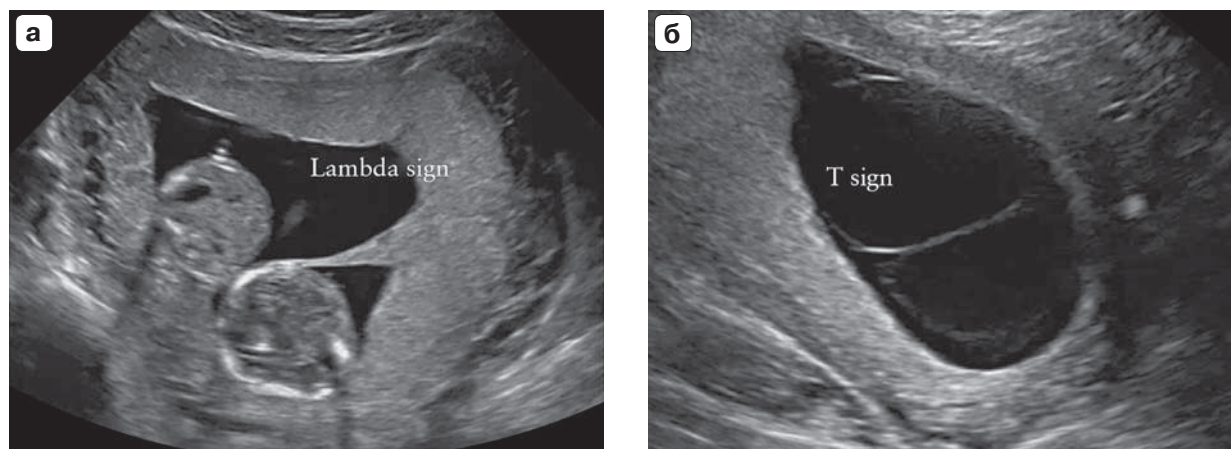


Рис. 1. Ультразвуковые изображения в первом триместре беременности: (а) в случае беременности дихориальной диамниотической двойней плоды разделены толстой перегородкой, образованной слившимися хориальными мембранами; (б) в случае беременности монохориальной диамниотической двойней плоды разделены только двумя тонкими соприкасающимися слоями амниотических оболочек. Lambda sign – λ-признак, T sign – T-признак.

Если хориальность невозможно определить в ходе трансабдоминального ультразвукового исследования, необходимо попытаться провести оценку с использованием трансвагинальной эхографии. Если и после этого хориальность определить не удалось, необходимо направить пациентку на консультацию в специализированный центр третьего уровня, чтобы получить второе мнение. Если и в специализированном центре не удалось получить ясность относительно хориальности, то в этом случае безопаснее классифицировать беременность как монохориальную [1] (**УРОВЕНЬ ДОКАЗАТЕЛЬНОСТИ: 3**).

В момент определения хориальности необходимо также определить и задокументировать амниальность (то есть делят или нет плоды между собой одну и ту же амниотическую полость). В случае сомнений отсутствие разделяющей мембраны лучше всего подтверждается путем трансвагинального исследования. Другой полезной находкой является демонстрация переплетения пуповин при использовании цветовой и импульсноволновой доплерографии, что является практически универсальным признаком монохориальной моноамниотической двойни. Применение импульсноволновой доплерографии позволяет выявить два различных артериальных спектра кривых

скоростей кровотока с разной частотой сердечных сокращений в пределах одного и того же опрашиваемого объема (**УРОВЕНЬ ДОКАЗАТЕЛЬНОСТИ: 4**).

Все пациентки с монохориальной моноамниотической двойней должны направляться в специализированные центры третьего уровня, обладающие опытом ведения подобных состояний [1]. Рекомендуется сохранить ультразвуковое изображение, демонстрирующее хориальность, в электронном формате, а его бумажную копию вложить в медицинскую документацию. Поскольку определение хориальности наиболее точно осуществляется в сроки 11–14 нед беременности, когда амнион и хорион еще не слились, то проведение ультразвукового исследования при беременности двойней в первом триместре является чрезвычайно важным (**УРОВЕНЬ ДОКАЗАТЕЛЬНОСТИ: 4**).

Обозначение плодов при беременности двойней

- Обозначение плодов при беременности двойней должно проводиться по надежной и последовательной методологии и должно быть четко отражено в медицинской документации (рекомендуется Стандартами надлежащей клинической практики).

В антенатальном периоде важно придерживаться надежной и последовательной методологии при обозначении плодов из двойни. Существуют следующие варианты: обозначение согласно положению плодов – слева и справа или сверху и снизу; а в первом триместре также согласно тому, где прикрепляются пуповины относительно края плаценты и прикрепления оболочек. В некоторых медицинских учреждениях плод А – это всегда тот плод, что расположен справа, а плод В – тот плод, что расположен слева. Эта информация должна быть четко запротоколирована в медицинской документации, чтобы обеспечить последовательное обозначение плодов при повторных ультразвуковых исследованиях [17]. Рекомендуется описывать каждый плод, используя как можно больше характерных признаков, чтобы дать возможность другим специалистам легче идентифицировать плоды. Например: “плод А (женского пола) располагается в полости матки справа, с плацентой, расположенной по задней стенке, и краевым прикреплением пуповины”. В случае беременности дискордантной двойней обозначение должно сопровождаться таким описанием: “плод А, потенциальный реципиент”. Необходимо признать, что обозначение плодов является менее точным в случае монохориальной моноамниотической двойни, особенно в первом триместре беременности.

Феномен перинатального изменения положения плодов

Необходимо иметь в виду тот факт, что плоды, обозначенные как “плод А” и “плод В” во время проведения антенатального ультразвукового исследования, не обязательно будут рождены в той же последовательности, в особенности если методом родоразрешения будет кесарево сечение [18]. Важно предупредить родителей и работников здравоохранения, принимающих участие в родах, об этом факте, особенно в случаях беременностей, когда двойня дискордантна по врожденным порокам развития, которые не очевидны при внешнем обследовании, как, например, в случае врож-

денной диафрагмальной грыжи или врожденных пороков сердца. В подобных случаях ультразвуковое исследование должно быть выполнено непосредственно перед родами, а также перед любым специализированным неонатальным вмешательством.

Рутинный ультразвуковой мониторинг при беременности двойней

- У женщин с неосложненным течением беременности дихориальной двойней необходимо проводить ультразвуковое исследование в первом триместре, детальное ультразвуковое исследование во втором триместре и затем ультразвуковое исследование в динамике каждые четыре недели. В случае осложненного течения беременности ультразвуковые исследования должны проводиться чаще, в зависимости от вида патологического состояния и степени его тяжести (рекомендуется Стандартами надлежащей клинической практики).

- При неосложненном течении беременности монохориальной двойней ультразвуковое исследование должно быть проведено в первом триместре, а затем каждые две недели начиная с 16 нед гестации для своевременного выявления ФФТС и САП. В случае осложненного течения беременности ультразвуковые исследования должны проводиться чаще, в зависимости от вида патологического состояния и степени его тяжести (СТЕПЕНЬ РЕКОМЕНДАЦИИ: С).

При неосложненном течении беременности дихориальной двойней ультразвуковое исследование должно быть проведено в первом триместре, затем в районе 20 нед гестации (исследование во втором триместре для оценки анатомии плода) и далее каждые четыре недели (если не будет обнаружено какое-либо осложнение, которое потребует более частых ультразвуковых исследований) (рис. 2) [1]. При неосложненном течении беременности монохориальной двойней ультразвуковое исследование должно быть проведено в первом триместре. После этого начиная с 16 нед гестации ультразвуковые исследования должны проводиться каждые две недели, поскольку было показано, что своевременное выявление ФФТС

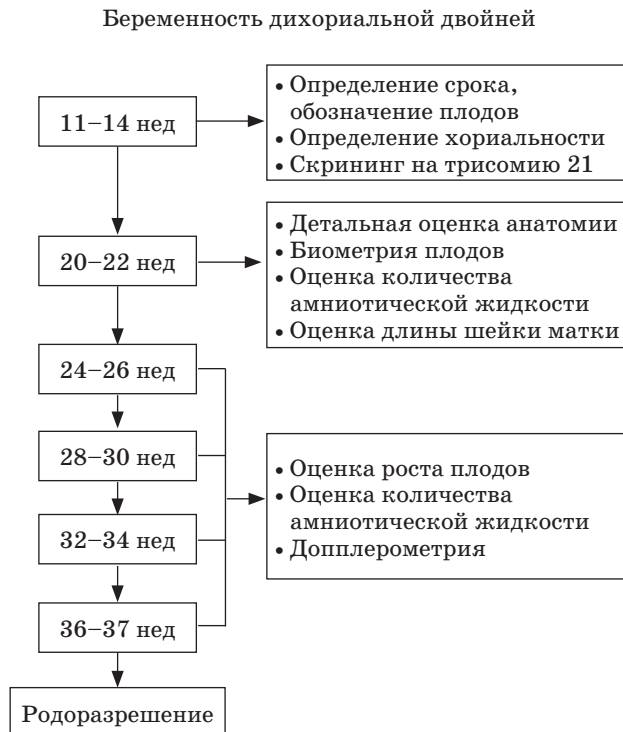

Рис. 2. Алгоритм ультразвукового динамического наблюдения при неосложненном течении беременности дихориальной двойней.

и САП позволяет улучшить перинатальные исходы беременности (рис. 3) [19, 20] (УРОВЕНЬ ДОКАЗАТЕЛЬНОСТИ: 4).

При проведении каждого ультразвукового исследования должно оцениваться следующее: биометрия плода, объем амниотической жидкости и характер кровотока в артериях пуповины по данным доплерографии (начиная с 20 нед гестации) для обоих плодов. Начиная с 20 нед в ходе ультразвуковых исследований следует вычислять и документировать дискордантность показателей предполагаемой массы плодов (ПМП). В случае беременности монохориальной двойней начиная с 20 нед беременности в качестве скрининга САП должна проводиться оценка максимальной систолической скорости (МСС) в средней мозговой артерии (СМА). В ходе каждого ультразвукового исследования при беременности монохориальной диамниотической двойней необходимо оценивать объем амниотической жидкости (максимальный верти-

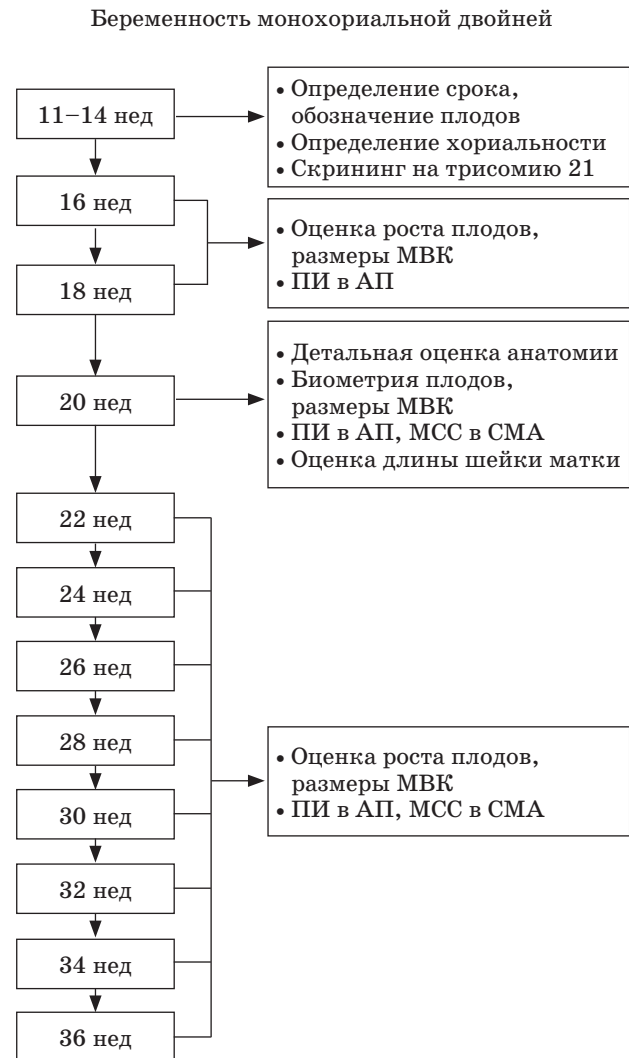

Рис. 3. Алгоритм ультразвукового динамического наблюдения при неосложненном течении беременности монохориальной двойней. МВК – максимальный вертикальный карман, ПИ – пульсационный индекс, АП – артерия пуповины, МСС – максимальная систолическая скорость, СМА – средняя мозговая артерия.

кальный карман) с целью скрининга ФФТС. Ультразвуковое исследование во втором триместре для оценки анатомии плода является оптимальным временем для измерения длины шейки матки с целью выявления пациенток с повышенным риском очень ранних преждевременных родов (УРОВЕНЬ ДОКАЗАТЕЛЬНОСТИ: 2+, 2++).

Скрининг хромосомных аномалий при беременности двойней

• Скрининг трисомии 21 в первом триместре может осуществляться с помощью комбинированных тестов (толщина воротникового пространства (ТВП), уровень свободного β -хорионического гонадотропина человека (β -ХГЧ) и уровня связанного с беременностью плазменного протеина-А (РАРР-А)). Альтернативным методом является оценка только возраста матери и ТВП (СТЕПЕНЬ РЕКОМЕНДАЦИИ: В).

• Если один из плодов перестал развиваться и даже если его все еще можно измерить, для оценки риска должна использоваться только комбинация возраста матери и ТВП [21] (СТЕПЕНЬ РЕКОМЕНДАЦИИ: В).

• По сравнению с одноплодной беременностью частота выявления трисомии 21 по данным неинвазивного пренатального теста при беременности двойней может быть ниже, однако имеющиеся данные пока ограничены (СТЕПЕНЬ РЕКОМЕНДАЦИИ: В).

При беременности двойней скрининг трисомии 21 в первом триместре может проводиться с использованием комбинированного теста, который включает в себя возраст матери, измерение ТВП и уровней β -ХГЧ и РАРР-А в сыворотке крови матери. Альтернативным методом является комбинация возраста матери и оценки ТВП в сроке 11+0 – 13+6 нед гестации [1]. Если один из плодов перестал развиваться и даже если его все еще можно измерить, показатели β -ХГЧ и РАРР-А не будут объективно отражать состояние оставшегося живого плода, и поэтому для оценки риска должна использоваться только комбинация возраста матери и ТВП. При монохориальной двойне риск трисомии 21 рассчитывается *на беременность*, основываясь на среднем риске для обоих плодов (поскольку они имеют один и тот же кариотип). В то время как при дихориальной двойне риск рассчитывается *на каждого плода отдельно* (поскольку около 90% таких двоен являются дизиготными и, соответственно, плоды имеют разный кариотип).

При беременности двойней частота выявления синдрома Дауна может быть ниже

по сравнению с одноплодной беременностью [1]. Однако недавний метаанализ продемонстрировал схожие показатели (89% при одноплодной беременности, 86% при дихориальной двойне и 87% при монохориальной двойне, с частотой ложно-положительных результатов (ЛПР) на уровне 5%) [22] (УРОВЕНЬ ДОКАЗАТЕЛЬНОСТИ: 2++).

Вероятность того, что по результатам комбинированного скрининга пациентке будет предложена инвазивная диагностика, выше в случае беременности двойней по сравнению с одноплодной беременностью [1]. Кроме того, при двойне инвазивные процедуры сопряжены с более высокими рисками [23–25]. По данным метаанализа, частота потери беременности после процедуры биопсии ворсин хориона при двойне составила 3,8% и после амниоцентеза – 3,1% [23]. По данным другого исследования, частота потери беременности была более низкой и составила 2% после биопсии ворсин хориона и 1,5–2% после амниоцентеза [26]. Риск значительно не отличался при трансабдоминальном и трансцервикальном доступе, при использовании одноигольной и двухигольной методик, а также при однократном или двукратном введении иглы в матку [23] (УРОВЕНЬ ДОКАЗАТЕЛЬНОСТИ: 2++).

Скрининг и диагностика трисомий является более сложной процедурой при беременности двойней, чем в случае одноплодной беременности. Поэтому перед проведением тестов важно осуществлять консультирование со специалистами в этой области [1]. Важно заблаговременно проинформировать пациенток и их партнеров о потенциальной ситуации, когда по результатам комбинированного скрининга возникает необходимость принимать сложные решения, принимая во внимание более высокий риск инвазивной диагностики при двойне, возможную дискордантность по анеупloidии плодов в дихориальной двойне, и риски селективного прерывания беременности [1] (УРОВЕНЬ ДОКАЗАТЕЛЬНОСТИ: 2+).

Оценка риска трисомии 21 у плода по данным анализа свободной ДНК плода в крови матери все больше стала применяться в клинической практике. Это потенциально

может устранить многие из вышеописанных сложных проблем ввиду более высокой частоты выявления и более низкой частоты ЛПП по сравнению с комбинированным тестом [27]. Как показал недавний метаанализ, средневзвешенная частота выявления трисомии 21 при одноплодной беременности составила 99% при частоте ЛПП 0,1% [28]. Соответствующие показатели при беременности двойней составили 94,4 и 0%. Однако на данный момент число опубликованных случаев трисомии 21, выявленных с помощью анализа свободной ДНК плода в крови матери при беременности двойней, намного ниже, чем при одноплодной беременности (УРОВЕНЬ ДОКАЗАТЕЛЬНОСТИ: 2++).

Инвазивная перинатальная диагностика при беременности двойней

- При беременности дихориальной двойней предпочтительнее проводить биопсию ворсин хориона (СТЕПЕНЬ РЕКОМЕНДАЦИИ: D).

Инвазивная диагностика с целью хромосомного и генетического анализа при беременности двойней должна проводиться только врачами-экспертами в области медицины матери и плода. Биопсия ворсин хориона является предпочтительным методом диагностики в случае дихориальной двойни, поскольку она может быть выполнена раньше, чем амниоцентез. Ранняя диагностика любой анеуплоидии особенно важна в случае беременности двойней, принимая во внимание, что риск при селективном прерывании беременности в первом триместре значительно ниже, чем во втором (7% риска полного выкидыша и 14% риска преждевременных родов в сроке до 32 нед) [29].

Очень важно тщательно оценить положение плодов в полости матки. При проведении амниоцентеза у монохориальной двойни приемлемо осуществить взятие материала только из одной амниотической полости, если монохориальность была подтверждена в сроке до 14 нед гестации и плоды конкордантны по размеру и анатомии.

В противном случае взятие материала должно проводиться из обеих амниотических полостей, поскольку в случае монохориальной двойни существует вероятность редких дискордантных хромосомных аномалий. Поскольку в случае монохориальной беременности при биопсии ворсин хориона взятие материала проводится только из одной плаценты, то потенциально эти редкие дискордантные хромосомные аномалии могут быть пропущены. При монохориальной двойне описана дискордантность плодов по наиболее часто встречающимся у человека анеуплоидиям (трисомии 13, 18 и 21, синдром Тернера и триплоидия) [30]. В случае гетерокариотипической монохориальной беременности селективная редукция путем окклюзии пуповины может проводиться начиная с 16 нед с частотой выживаемости здорового плода более 80% [31, 32]. Когда монохориальная двойня дискордантна по наличию врожденных пороков развития, прежде чем выполнить инвазивную диагностику, необходимо провести консультирование с обсуждением потенциального селективного прерывания беременности, если такая необходимость возникнет [32] (УРОВЕНЬ ДОКАЗАТЕЛЬНОСТИ: 3).

Значение дискордантности измерений ТВП или КТР в первом триместре

- Ведение беременности двойней при наличии дискордантности по КТР $\geq 10\%$ или по ТВП $\geq 20\%$ должно обсуждаться с врачом-экспертом в области медицины матери и плода (СТЕПЕНЬ РЕКОМЕНДАЦИИ: B).

Хотя, по данным некоторых исследований, существует связь между наличием у плодов дискордантности по ТВП или КТР или наличием реверсивного кровотока (А-волны) в венозном протоке в первом триместре и последующим развитием ФФТС, прогностическая значимость этих показателей является низкой [17, 33–35]. Дискордантность по ТВП $\geq 20\%$ для диагностики развития ФФТС имеет чувствительность 52–64%, специфичность 78–80%, прогностическую значимость положительного результата 50% и отрицательного – 86%

[36, 37]. Дискордантность по ТВП $\geq 20\%$ выявляется примерно у 25% монохориальных двоен, и риск антенатальной гибели плодов или развития тяжелого ФФТС в этой группе составляет более 30% [37]. Если дискордантность по ТВП $< 20\%$, то риск развития осложнений будет менее 10% [37]. Обнаружение нарушения кровотока в венозном протоке позволяет выявить только 38% беременностей, у которых впоследствии разовьется ФФТС, в то же время среди тех, кто будет отнесен к категории высокого риска по этому показателю, только у 30% в дальнейшем беременность осложнится ФФТС [35]. Аналогично, несмотря на то что дискордантность плодов по КТР в сроке 11–13 нед гестации значительно коррелирует с риском потери беременности ($AUC - 0,5$), диспропорциональным весом при рождении ($AUC - 0,6$), сЗРП ($AUC - 0,6$) и преждевременными родами в сроке до 34 нед гестации ($AUC - 0,5$), предсказательная ценность этого показателя является низкой (средневзвешенный предсказательный риск составляет 52%) [38, 39]*. Тем не менее ведение беременности двойней с дискордантностью по КТР $\geq 10\%$ или по ТВП $\geq 20\%$ должно обсуждаться с врачом-экспертом в области медицины матери и плода, а также у таких пациенток должно проводиться детальное ультразвуковое исследование и диагностика для выявления аномалий кариотипа. Риск наличия пороков развития при дискордантности по КТР $\geq 10\%$ составляет 25% по сравнению с 4% при дискордантности по КТР $< 10\%$ [40]. Однако дискордантность по КТР в сроки от 7+0 до 9+6 нед гестации является предиктором риска гибели одного из плодов в первом триместре беременности (частота выявления 74% при частоте ЛППР 5%) [41]. (УРОВЕНЬ ДОКАЗАТЕЛЬНОСТИ: 2++).

* *ROC-кривая* (receiver operating characteristic), известная также как кривая ошибок, отображает взаимосвязь между чувствительностью и специфичностью изучаемого признака. Количественная интерпретация ROC-анализа представляется в виде показателя, который носит название *площадь под кривой* ($AUC - Area\ under\ curve$). – *примеч. ред.*

Ультразвуковой скрининг пороков развития при беременности двойней

• В ходе ультразвукового исследования в первом триместре оба плода должны быть обследованы на предмет наличия грубых пороков развития, а рутинное ультразвуковое исследование во втором триместре, осуществляемое для исключения других аномалий, должно выполняться в сроки около 20 (от 18 до 22) нед беременности (рекомендуется Стандартами надлежащей клинической практики).

• В случае монохориальной двойни должна проводиться фетальная эхокардиография (рекомендуется Стандартами надлежащей клинической практики).

Во время ультразвукового исследования в первом триместре (в сроки 11+0 – 13+6 нед беременности) плоды должны оцениваться на предмет наличия грубых пороков развития [42]. Рутинное скрининговое ультразвуковое исследование второго триместра с целью выявления аномалий развития при двойне должно осуществляться опытным специалистом ультразвуковой диагностики в сроки около 20 (от 18 до 22) нед беременности [1, 43]. Такое исследование потенциально может быть более сложным, чем обычно, из-за наличия второго плода, поэтому на исследование необходимо выделить достаточно времени (порядка 45 мин). Риск развития пороков у плода выше при беременности двойней, чем при одноплодной беременности [44]. Частота их возникновения для плода из дизиготной двойни примерно такая же, как и при одноплодной беременности, в то время как при монозиготной двойне этот показатель становится в 2–3 раза выше. Грубые врожденные пороки развития, которые обычно выявляются у одного из плодов двойни, возникают с частотой примерно 1 на 25 при дихориальной двойне, 1 на 15 при монохориальной диамниотической двойне и 1 на 6 при моноамниотической двойне [45, 46]. Поэтому при беременности монохориальной двойней должен осуществляться скрининг врожденных пороков развития, при этом следует помнить о том, что некоторые пороки головного мозга и сердца могут

манifestировать только в третьем триместре. Врожденные пороки развития, которые наиболее часто встречаются при беременности двойней, включают дефекты нервной трубки, дефекты передней брюшной стенки, расщелины лица, пороки развития головного мозга, врожденные пороки сердца и желудочно-кишечного тракта. В связи с этим, согласно клиническому руководству *ISUOG*, таким плодам следует проводить скрининговое исследование сердца плода [47], которое включает оценку латеральности, висцерального situs, проекции четырех камер сердца, выводных отделов желудочков и дуги аорты. Также важно проинформировать пациентку о том, что ультразвуковой скрининг имеет свои ограничения в зависимости от типа врожденного порока. Преимуществами скрининга пороков развития плода во втором триместре являются возможность подготовить родителей к вероятному рождению ребенка с потенциальными проблемами, возможность принять решение о прерывании беременности, направление в специализированные центры медицины матери и плода для родов и потенциально для проведения внутриутробной терапии [1] (**УРОВЕНЬ ДОКАЗАТЕЛЬНОСТИ: 3**).

Ведение беременности двойней при наличии врожденного порока развития у одного из плодов

- Пациентки с двойнями, у которых у одного из плодов выявлен порок развития, должны направляться в специализированные региональные центры медицины матери и плода (рекомендуется Стандартами надлежащей клинической практики).

В 1–2% случаев при беременности двойней у одного из плодов будут наблюдаться пороки развития, что представляет собой непростую дилемму между выжидательной тактикой ведения беременности и принятием решения о селективном прерывании плода с пороком. Даже в случае монозиготной двойни врожденные пороки развития у обоих плодов наблюдаются менее чем в 20% случаев. Такие пациентки для после-

дующего ведения беременности должны направляться в региональные специализированные центры медицины матери и плода [1]. В случае беременности монозиготной двойней с врожденным пороком развития у одного из плодов наличие анеуплоидии только у одного плода встречается крайне редко (хотя это возможно). В подобной ситуации рекомендуется проведение ультразвукового исследования в специализированном центре и при наличии показаний выполнение хромосомной и генетической инвазивной диагностики. Кроме того, обязательным является обсуждение вероятного прогноза для каждого из плодов. При летальной патологии, сопряженной с высоким риском внутриутробной смерти плода, в случае дихориальной двойни предпочтительна выжидательная тактика ведения беременности, в то время как при монохориальной двойне возникают показания для инвазивного вмешательства с целью защиты здорового плода от негативных последствий, связанных со спонтанной гибелью другого.

Селективный фетоцид при беременности двойней

- При дихориальной двойне селективное прерывание беременности осуществляется путем введения хлорида калия или лигнокаина непосредственно в сердце или в сосуды пуповины плода под ультразвуковым контролем и предпочтительно выполняется в первом триместре (**СТЕПЕНЬ РЕКОМЕНДАЦИИ: В**).

- Когда диагноз устанавливается во втором триместре, если это разрешается законом, женщине может быть предложено селективное прерывание беременности в третьем триместре (рекомендуется Стандартами надлежащей клинической практики).

- Селективное прерывание беременности при монохориальной двойне осуществляется путем окклюзии пуповины, интрафетальной лазерной или радиочастотной абляции (**СТЕПЕНЬ РЕКОМЕНДАЦИИ: В**).

Срок гестации на момент селективного прерывания беременности при двойне влия-

ет на риск выкидыша и/или преждевременных родов. Это особенно важно при двойне с пороком развития у одного из плодов, в этом случае селективное прерывание во втором триместре сопровождается более высоким риском выкидыша и преждевременных родов по сравнению с первым триместром (7% риск полного выкидыша и 14% риск преждевременных родов в сроке до 32 нед) [29]. Когда диагноз установлен во втором триместре, если это позволено законом, женщина может рассматривать возможность позднего селективного прерывания беременности в третьем триместре, когда данная процедура прежде всего связана с риском преждевременных родов, чем с потерей здорового плода. Все “за” и “против” каждой тактики должны быть тщательно взвешены (недоношенность, возможная частота выкидыша, стрессовое воздействие на родителей, наличие специалистов медицины матери и плода для выполнения вмешательств в случае преждевременных родов и риск осложнений, связанных с конкретным пороком развития) (УРОВЕНЬ ДОКАЗАТЕЛЬНОСТИ: 2++).

Селективное прерывание беременности при дихориальной двойне осуществляется путем инъекции в сердце или в сосуды пуповины под ультразвуковым контролем “концентрированного” раствора хлорида калия или 1% раствора лигнокаина. Когда стоит вопрос о селективном прерывании одного из плодов монохориальной двойни, инъекция хлорида калия не используется ввиду риска для здорового плода. Вместо этого для редукции плода с пороком необходимо применять окклюзию пуповины, итрафетальную лазерную или радиочастотную абляцию [48, 49]. Это ведет к внутриутробной гибели плода с пороком, но при этом защищает здорового плода от потери части объема циркулирующей крови, которая может оттекать в погибшего плода после его смерти. Частота выживаемости здорового плода составляет около 80%, а риск преждевременного излития околоплодных вод и преждевременных родов в сроке до 32 нед – 20% [49]. Риск отдаленных неврологических осложнений у выжившего плода

может быть выше по сравнению с неосложненной беременностью [49–52] (УРОВЕНЬ ДОКАЗАТЕЛЬНОСТИ: 2++).

Скрининг риска преждевременных родов при беременности двойней

- Измерение длины шейки матки является предпочтительным методом скрининга преждевременных родов при двойне; наиболее используемым пороговым значением во втором триместре является показатель длины шейки матки, равный 25 мм (СТЕПЕНЬ РЕКОМЕНДАЦИИ: В).

Частота спонтанных и ятрогенных преждевременных родов выше при двойне по сравнению с одноплодной беременностью [2]. Более половины двоен рождаются до 37 нед беременности (60% в сроке до 37 нед гестации и 12% – до 32 нед; что в 5,4 и 7,6 раза соответственно превышает аналогичные показатели при одноплодной беременности) [2]. Беременные без симптомов, у которых во втором триместре при ультразвуковом исследовании выявляется укорочение шейки матки, относятся к группе высокого риска по спонтанным преждевременным родам [53, 54]. Однако чувствительность этого признака является низкой, и пограничное значение показателя длины шейки матки для оценки риска преждевременных родов остается неоднозначным. Длина шейки матки менее 25 мм в сроке 18–24 нед при беременности двойней является умеренным предиктором преждевременных родов в сроке до 34 нед, но не для родов ранее 37 нед [53, 54]. Если у пациентки без симптомов длина шейки матки составляет менее 20 мм в сроке 20–24 нед, то эта находка является наиболее точным предиктором преждевременных родов как в сроки до 32 нед, так и до 34 нед (средневзвешенные чувствительность, специфичность и положительное и отрицательное отношения правдоподобия (ОП) составляют 39 и 29%; 96 и 97%; 10,1 и 9,0; 0,64 и 0,74 соответственно). Средневзвешенное ОП для показателя длины шейки матки менее 25 мм в сроки 20–24 нед как предиктора пре-

ждевременных родов до 28 нед гестации составило 9,6 [53, 54]. У беременных с клиническими симптомами прогностическая точность показателя длины шейки матки для оценки риска преждевременных родов была низкой [53, 54] (**УРОВЕНЬ ДОКАЗАТЕЛЬНОСТИ: 2++**).

Более того, не существует эффективной стратегии для предотвращения преждевременных родов у подобных женщин. Постельный режим, терапия прогестероном, акушерский пессарий или оральные токолитики не уменьшают риск развития преждевременных родов у этой категории пациенток [1, 55–60]. Однако терапия прогестероном может уменьшить риск неонатальной заболеваемости и смертности [55]. Возможно, проводимые исследования помогут уточнить методы ведения беременности в подобных ситуациях (**УРОВЕНЬ ДОКАЗАТЕЛЬНОСТИ: 1+**).

Скрининг, диагностика и ведение беременности при ЗРП

Диагностические критерии и исследования при сЗРП

- сЗРП традиционно определяется как состояние, при котором один плод имеет ПМП < 10-го перцентиля и дискордантность по ПМП между плодами составляет более 25% (рекомендуется Стандартами надлежащей клинической практики).

- Пороговое значение показателя дискордантности в 20% является приемлемым для выявления беременностей с повышенным риском неблагоприятного исхода беременности (**СТЕПЕНЬ РЕКОМЕНДАЦИИ: В**).

Определение, оценка и ведение беременности при ЗРП являются спорным вопросом среди клиницистов. Если оба плода имеют ПМП по данным фетометрии менее 10-го перцентиля, то такие плоды по определению должны называться как “маленькие для своего гестационного возраста”. Общепринято, что термин “сЗРП” используется для описания двойни, когда один из плодов имеет предполагаемый вес менее 10-го перцентиля и дискордантность между плодами по ПМП составляет более 25%

[61, 62]. По определению Американского колледжа акушерства и гинекологии (*The American College of Obstetricians and Gynecologists*) разница в ПМП в 15–25% называется дискордантностью роста плодов [63]. Было выявлено, что пороговое значение дискордантности веса при рождении 18% является оптимальным предиктором неблагоприятного исхода беременности [64]. Некоторые клиницисты не рассматривают дискордантность по ПМП между плодами (и вместо этого просто используют ПМП менее 10-го перцентиля у одного из плодов). Более того, пороговое значение показателя дискордантности, которое лучшим образом предскажет неблагоприятный исход беременности, вероятно, может варьировать от срока гестации [65]. Пороговое значение дискордантности 20% является практически обоснованным выбором при выявлении беременности с повышенным риском неблагоприятного исхода (консенсус авторов Руководства). Дискордантность ПМП вычисляется по следующей формуле: $(\text{вес большего плода} - \text{вес меньшего плода}) \times 100 / \text{вес большего плода}$ (**УРОВЕНЬ ДОКАЗАТЕЛЬНОСТИ: 2++**).

После постановки диагноза необходимо определить причину возникшего состояния [62]. Поиск должен включать детальное исследование на предмет пороков развития и скрининг вирусных инфекций (цитомегаловирус, краснуха и токсоплазмоз). Может возникнуть необходимость проведения амниоцентеза для исключения хромосомных аномалий как причины ЗРП [62]. сЗРП при беременности монохориальной двойней возникает обычно вследствие несбалансированности объема плацентарной ткани и васкуляризации между плодами (**УРОВЕНЬ ДОКАЗАТЕЛЬНОСТИ: 3**).

Скрининг ЗРП при беременности двойней

- Наилучшим образом предполагаемый вес плода может быть оценен по совокупности показателей фетометрии, таких как окружность головки, окружность живота и длина бедра (**СТЕПЕНЬ РЕКОМЕНДАЦИИ: В**).

• Если дискордантность по ПМП составляет более 25%, пациентка должна быть направлена в специализированный центр медицины матери и плода третьего уровня (рекомендуется Стандартами надлежащей клинической практики).

Оценка ПМП по данным ультразвуковой фетометрии является менее точной при беременности двойней по сравнению с одноплодной беременностью [67]. Таблицы расчета ПМП по совокупности измерений окружности головки, окружности живота и длины бедренной кости лучше всего оценивают этот показатель как при одноплодной беременности, так и при беременности двойней [67]. В настоящее время для оценки роста плода при беременности двойней используются те же таблицы, что и для одноплодной беременности. Однако при двойне по сравнению с одноплодной беременностью отмечается замедление роста плодов, особенно в третьем триместре [68]. Это особенно выражено в случае монохориальной диамниотической беременности. Эти данные предполагают необходимость использования специальных таблиц для оценки роста плода с целью документации и мониторинга при беременности двойней. Однако их применение является неоднозначным, поскольку уменьшение темпов роста плода в третьем триместре, наблюдаемое в большинстве случаев при беременности двойней, может быть следствием плацентарной недостаточности и требовать тщательного наблюдения (УРОВЕНЬ ДОКАЗАТЕЛЬНОСТИ: 2++).

Дискордантность по ПМП между плодами двойни достоверно сопряжена с риском перинатальной потери беременности [69]. Показано, что отношение шансов для риска полной перинатальной потери беременности двойней при дискордантности по ПМП более 25% составляет 7,3. Согласно Руководству Национального института здоровья и качества медицинского обслуживания (*The National Institute for Health and Care Excellence Guidance*), дискордантность ПМП должна вычисляться и документироваться начиная с 20 нед беременности. Как только этот показатель достигает 25%

и более, необходимо направить пациентку в специализированный центр медицины матери и плода для дальнейшего обследования, тщательного мониторинга состояния плодов, включая доплерометрию, и при необходимости планирования родоразрешения [1] (УРОВЕНЬ ДОКАЗАТЕЛЬНОСТИ: 2++).

Классификация монохориальной беременности двойней, осложненной сЗРП

• Классификация сЗРП при беременности монохориальной двойней зависит от характера конечно-диастолического кровотока в артерии пуповины по данным доплерографии (рекомендуется Стандартами надлежащей клинической практики).

Классификация сЗРП зависит от характера конечно-диастолического кровотока в артерии пуповины (рис. 4) [70]. При типе I доплеровский спектр кривых скоростей кровотока (КСК) в артерии пуповины характеризуется наличием положительного конечно-диастолического кровотока (КДК). При типе II отмечается отсутствие или реверсивный КДК. При типе III наблюдается периодический/перемежающийся характер появления отсутствующего или реверсивного КДК. Частота выживаемости при типе I сЗРП находится на уровне более 90% (частота антенатальной гибели может составлять до 4%). Тип II сЗРП сочетается с высоким риском внутриутробной гибели плода, который имеет задержку роста, и/или преждевременными родами с последующим потенциальным риском задержки психомоторного развития для выжившего плода (внутриутробная гибель одного из плодов составляет до 29%, и риск неврологических осложнений составляет до 15% в случаях преждевременных родов до 30 нед). Тип III сЗРП характеризуется 10–20%-м риском внезапной смерти плода, имеющего задержку роста, что является непредсказуемым (даже в случаях когда ультразвуковые характеристики являются стабильными). При этом также наблюдается высокая частота (до 20%) неврологической патологии у выжившего более крупного плода [61, 71] (УРОВЕНЬ ДОКАЗАТЕЛЬНОСТИ: 2++).

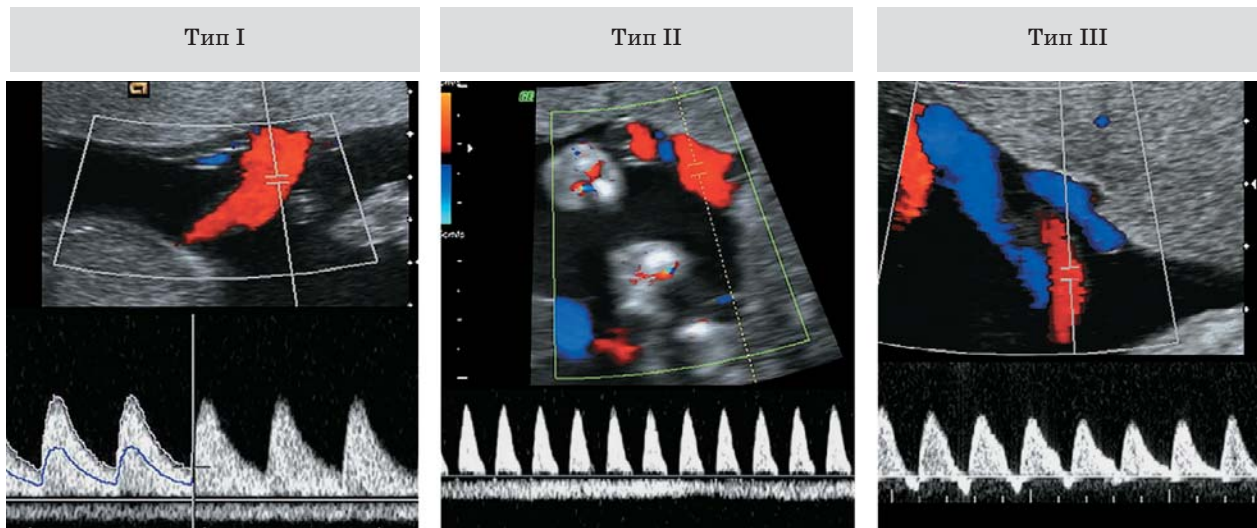


Рис. 4. Классификация сЗРП при беременности монохориальной двойней. При типе I доплеровский спектр кривых скоростей кровотока в артерии пуповины демонстрирует положительный конечно-диастолический кровоток (КДК), в то время как при типе II наблюдается отсутствие или реверсивный КДК. При типе III отмечается периодический/перемежающийся характер появления отсутствующего или реверсивного КДК.

Ведение беременности двойней, осложненной сЗРП

- Дихориальная беременность с сЗРП должна наблюдаться по тому же протоколу, что и одноплодная беременность с той же патологией (рекомендуется Стандартами надлежащей клинической практики).

- На данный момент не существует достаточных доказательств, чтобы рекомендовать определенный протокол ведения беременности монохориальной двойней с сЗРП (рекомендуется Стандартами надлежащей клинической практики).

При дихориальной двойне, осложненной сЗРП, определение времени родоразрешения должно проводиться на основе анализа соотношения рисков и пользы, а также исходя из пожеланий родителей, при поддержке акушерского и неонатального консультирования. Поскольку плоды такой двойни имеют отдельное кровообращение, данная беременность может наблюдаться аналогично одноплодной беременности с задержкой роста с использованием мониторинга для оценки прогрессирования нарушения кровообращения в артерии пуповины, средней мозговой артерии и венозном протоке по данным доплерографии,

а также показателя биофизического профиля. Данные беременности должны наблюдаться в специализированных центрах, где есть специалисты, обладающие соответствующим опытом. Не существует достаточных доказательств, чтобы рекомендовать тактику ведения беременности монохориальной двойней с сЗРП. Существуют следующие варианты: выжидательная тактика ведения с последующим ранним родоразрешением; лазерная абляция или окклюзия пуповины плода с задержкой роста (с целью сохранения здорового плода) [72] (УРОВЕНЬ ДОКАЗАТЕЛЬНОСТИ: 2–).

Динамическое наблюдение при беременности двойней, осложненной сЗРП

- При беременности дихориальной двойней, осложненной сЗРП, доплерография должна проводиться примерно раз в две недели, в зависимости от тяжести состояния. При беременности монохориальной двойней, осложненной сЗРП, доплерография должна быть выполнена как минимум один раз в неделю (рекомендуется Стандартами надлежащей клинической практики).

• Если имеется весомый риск антенатальной гибели одного из плодов до 26 нед беременности, в качестве метода выбора может рассматриваться селективное прерывание беременности (**СТЕПЕНЬ РЕКОМЕНДАЦИИ: D**).

При монохориальной двойне, осложненной сЗРП, развитие плодов должно оцениваться по крайней мере каждые две недели, а доплерографию (оценка кровотока в артерии пуповины и средней мозговой артерии) следует проводить не менее одного раза в неделю. Если по данным доплерографии в артерии пуповины выявлен патологический характер кровотока, то необходимо провести оценку кровотока в венозном протоке. Основной целью ведения подобных беременностей является их пролонгирование по крайней мере до момента жизнеспособности, в то же время избегая возникновения внутриутробной гибели одного из плодов, которая ассоциируется с серьезными последствиями для выжившего плода. При дихориальной двойне, осложненной сЗРП, динамическое наблюдение может осуществляться несколько реже, так как обычно родоразрешение не рекомендуется до 32–34 нед беременности.

В случаях, когда данные доплерографии демонстрируют реальный риск гибели одного из плодов до 26 нед гестации, возникает необходимость рассмотрения вероятности выполнения селективного прерывания беременности с целью защиты нормально развивающегося плода от серьезного повреждения в случае внутриутробной гибели плода, имеющего задержку роста. Ведение беременности в подобных случаях является сложной задачей и должно проводиться при взаимодействии со специализированными центрами медицины матери и плода [72] (**УРОВЕНЬ ДОКАЗАТЕЛЬНОСТИ: 2–**).

Выбор времени родоразрешения должен проводиться на основе оценки состояния плода, показателей прироста за интервал между обследованиями, биофизического профиля, оценки кривых скоростей кровотока в венозном протоке по данным доплерографии и/или по данным компьютеризованной кардиотокографии (КТГ), когда

есть такая возможность. Однако, поскольку риск внутриутробной гибели плода в подобных случаях повышен, родоразрешение может быть показано еще до появления патологических изменений при доплерографии кровотока в венозном протоке или на КТГ. Более того, частота серьезных повреждений центральной нервной системы при монохориальной двойне, осложненной сЗРП, составляет примерно 10% и коррелирует с патологическим характером кровотока в артерии пуповины по данным доплерографии, внутриутробной гибелью одного из плодов и степенью недоношенности при рождении [73]. Интересно, что риск неонатальной заболеваемости (38% по сравнению с 19%), особенно респираторного дистресс-синдрома (32% по сравнению с 6%) и патологии головного мозга, выше у плода, имевшего нормальный рост, по сравнению с плодом с задержкой роста [74] (**УРОВЕНЬ ДОКАЗАТЕЛЬНОСТИ: 2++**).

Ведение выжившего плода после смерти другого плода

• Если при беременности двойней произошла внутриутробная гибель одного из плодов, для последующего ведения беременности женщина должна быть направлена в специализированный центр медицины матери и плода третьего уровня, где имеются специалисты, обладающие соответствующим опытом (рекомендуется Стандартами надлежащей клинической практики).

В результате внутриутробной гибели одного из плодов частота развития следующих осложнений при монохориальной и дихориальной двойне составляет соответственно [75–77]:

- Гибель второго плода: 15 и 3%.
- Преждевременные роды: 68 и 54%.
- Признаки патологии головного мозга по данным методов визуализации в постнатальном периоде у выжившего близнеца: 34 и 16%.
- Нарушение психомоторного развития выжившего близнеца: 26 и 2% (**УРОВЕНЬ ДОКАЗАТЕЛЬНОСТИ: 2++**).

Когда один из плодов монохориальной двойни погибает внутриутробно, выжив-

ший плод затем может потерять часть своего объема циркулирующей крови, которая может оттекать к погибшему плоду, что потенциально может сопровождаться выраженной гипотензией у живого плода. Это может приводить к недостаточной перфузии головного мозга и других органов и вести к повреждению ткани мозга или смерти (УРОВЕНЬ ДОКАЗАТЕЛЬНОСТИ: 3).

Когда внутриутробная гибель одного из плодов возникает при монохориальной двойне, ведение такой беременности должно осуществляться в специализированном центре медицины матери и плода третьего уровня, где имеются специалисты, обладающие соответствующим опытом. Ведение должно включать оценку показателей доплерографии плода, особенно максимальной систолической скорости (МСС) в средней мозговой артерии (СМА), с целью выявления признаков анемии у выжившего плода. Консервативное ведение (то есть пролонгирование беременности) зачастую является наиболее приемлемым способом действий. Срочное родоразрешение обычно не показано, потому что, если у выжившего плода выявляются признаки повреждения головного мозга, это зачастую означает, что это повреждение уже произошло к моменту, когда была диагностирована внутриутробная гибель другого плода. Если беременность доношенная, имеет смысл провести родоразрешение безотлагательно, в противном случае обычно рекомендуется ее пролонгирование в интересах выжившего плода (с целью повышения его зрелости). В такой ситуации необходимо детальное консультирование родителей. Оно должно включать разъяснение потенциальных рисков развития тяжелых осложнений (неврологических и других) у выжившего плода в отдаленном периоде, принимая во внимание, что вред уже нанесен и что срочные роды уже не смогут предотвратить случившегося. В это же время необходимо провести оценку текущего состояния выжившего плода, используя КТГ или доплерографию кровотока в СМА на предмет наличия у плода анемии [78]. Если выбрана консервативная тактика ведения, необходимо выпол-

нить биометрию плода и доплерографию кровотока в артериях пуповины и СМА каждые 2–4 нед и планировать родоразрешение в сроки 34–36 нед после проведения курса терапии стероидами. Если в первые несколько дней показатели МСС в СМА в пределах нормы, развития анемии плода в более поздние сроки маловероятно. Исследование головного мозга живого плода для выявления патологических изменений должно проводиться через 4–6 нед после смерти другого плода. В случаях, когда существуют неопровержимые факты, подтверждающие наличие серьезного повреждения головного мозга у выжившего плода, в качестве метода выбора может рассматриваться вопрос о прерывании беременности в позднем сроке. У выжившего ребенка по достижении двухлетнего возраста рекомендуется проведение оценки психомоторного развития. Описаны случаи внутриутробной гемотрансфузии с целью лечения анемии у выжившего плода, однако неизвестно, способствует ли это предотвращению развития неврологических осложнений в отдаленном периоде [79–81] (УРОВЕНЬ ДОКАЗАТЕЛЬНОСТИ: 3).

ОСЛОЖНЕНИЯ, ХАРАКТЕРНЫЕ ДЛЯ БЕРЕМЕННОСТИ МОНОХОРИАЛЬНОЙ ДВОЙНЕЙ

Осложнения, которые возникают только при беременности монохориальной двойней, включают: ФФТС, САП, СОАП, моноамниотическую беременность и неразделившуюся двойню.

Скрининг, диагностика, классификация и ведение беременности при ФФТС

Приблизительно одна треть всех беременностей двойней являются монохориальными. Практически во всех случаях монохориальной двойни плацента содержит сосудистые анастомозы, соединяющие кровотоки обоих плодов. Архитектоника этих сосудистых анастомозов определяет риск тех или иных осложнений. В случае неравного баланса амниотической жид-

кости и гемодинамики монохориальная двойня подвержена риску развития ФФТС [82–85]. Диагноз “ФФТС” требует наличия значительной дискордантности в объеме амниотической жидкости. У плода-донора максимальный вертикальный карман (МВК) составляет менее 2 см (маловодие), а у плода-реципиента – более 8 см (многоводие). В Европе диагноз “многоводие” устанавливается, когда размер МВК ≥ 8 см в сроке ≤ 20 нед и ≥ 10 см в сроке после 20 нед беременности. Дискордантность размеров плодов является частой находкой, но не является необходимостью для постановки диагноза “ФФТС”. ФФТС развивается примерно в 10–15% случаев всех беременностей монохориальной двойней, сопровождается высокой перинатальной заболеваемостью и смертностью и без лечения ведет к гибели одного плода примерно в 90% случаев, с частотой заболеваемости у выживших плодов свыше 50% [84, 85]. Однако ранняя диагностика позволяет проведение инвазивной фетоскопической лазерной абляции, что значительно улучшает прогноз. Лазерная абляция анастомозов в подобных случаях приводит к выживаемости обоих плодов в 60–70% и выживаемости по крайней мере одного из плодов в 80–90% [85–87].

Стадии ФФТС

• Несмотря на что стадии по Quintero не всегда точно предсказывают исход беременности или хронологическую эволюцию

ФФТС, они являются основной системой классификации ФФТС (рекомендуется Стандартами надлежащей клинической практики).

В настоящее время классификация ФФТС проводится согласно системе стадий по Quintero (табл. 1) [82, 83]. Существуют некоторые споры о правильности стадирования ФФТС по Quintero. Отмечается, что заболевание в стадии I необязательно сопровождается наилучшим исходом беременности. Так, например, некоторые плоды-реципиенты в двойнях с ФФТС, относящихся по Quintero к стадии I, могут иметь признаки сердечной недостаточности [88–90]. Другим аспектом для критики является то, что эта система не отражает хронологической последовательности ухудшения состояния (например, стадия I может перейти в стадию V, минуя стадии II, III и IV), а также плохо предсказывает выживаемость после проведенной терапии. Несмотря на то что использование дополнительных показателей состояния сердечно-сосудистой системы плодов позволяет выделять дополнительные характеристики заболевания, не учтенные в классификации стадий по Quintero, это не позволяет улучшить прогнозирование исхода беременности после проведенного лечения. Тем не менее система стадий по Quintero остается наиболее широко применяемой для классификации беременностей двойней, осложненных ФФТС (УРОВЕНЬ ДОКАЗАТЕЛЬНОСТИ: 2+).

Таблица 1. Классификация стадий ФФТС по Quintero

Стадия	Классификация
I	Синдром моговодия–маловодия: • размер МВК > 8 см у плода-реципиента • размер МВК < 2 см у плода-донора
II	Отсутствие визуализации мочевого пузыря у плода-донора по данным ультразвукового исследования
III	Отсутствие или реверсивный конечный диастолический кровоток в артерии пуповины, реверсивный кровоток (А-волна) в венозном протоке, пульсирующий характер кровотока в пупочной вене у любого из плодов
IV	Водянка у одного или обоих плодов
V	Антенатальная гибель одного или обоих плодов

МВК – максимальный вертикальный карман.

Скрининг ФФТС

• При беременности монохориальной двойней скрининг ФФТС должен начинаться в 16 нед беременности, с последующим наблюдением в динамике каждые две недели (рекомендуется Стандартами надлежащей клинической практики).

Динамическое наблюдение беременности монохориальной двойней с целью выявления признаков развития ФФТС должно начинаться с ультразвукового исследования в 16 нед гестации, которое затем должно повторяться с интервалом раз в две недели. Во время каждого исследования специалист ультразвуковой диагностики должен документировать наличие складок, образованных разделяющей мембраной, а также проводить измерение МВК амниотической жидкости у каждого из плодов. Если отмечается значительная разница в измерениях МВК или выявляются складки разделяющей плоды мембраны, то в таких случаях может потребоваться более частое ультразвуковое наблюдение. По сравнению с монохориальной диамниотической двойней при монохориальной моноамниотической двойне ФФТС встречается гораздо реже. Ультразвуковые диагностические признаки включают многоводие в общей амниотической полости и диспропорцию размеров мочевых пузырей плодов.

Прогноз при беременности монохориальной двойней с дискордантным объемом околоплодных вод

• Динамическое наблюдение за беременностью монохориальной двойней с признаками дискордантности объемов амниотической жидкости, но при отсутствии других осложнений должно проводиться раз в неделю для исключения прогрессирования ФФТС (рекомендуется Стандартами надлежащей клинической практики).

Наличие у монохориальной двойни дискордантности количества околоплодных вод, которая пока не удовлетворяет критериям 8 см / 2 см (другими словами, измерения находятся в пределах нормы), в сочетании с нормальными показателями кровотока в артериях пуповины по данным доплерографии характеризуется благоприятным

исходом беременности (общая выживаемость – 93%) и низким риском (14%) потенциального развития выраженного ФФТС [91–93]. Однако общепринятой практикой ведения таких беременностей является первоначальное наблюдение с частотой раз в неделю, для того чтобы убедиться в том, что ФФТС не прогрессирует (УРОВЕНЬ ДОКАЗАТЕЛЬНОСТИ: 2+).

Лечение ФФТС

• Лазерная абляция является методом выбора для лечения ФФТС на стадии II и выше по Quintero (СТЕПЕНЬ РЕКОМЕНДАЦИИ: А).

• Консервативное ведение под строгим наблюдением или лазерная абляция выполняются при ФФТС стадии I по Quintero (СТЕПЕНЬ РЕКОМЕНДАЦИИ: В).

• Когда лазерная терапия недоступна, серийная амниоредукция является приемлемой альтернативой после 26 нед беременности (СТЕПЕНЬ РЕКОМЕНДАЦИИ: А).

Лазерная абляция является лучшим методом лечения ФФТС, диагностированного до 26 нед беременности. Как было доказано, это приводит к лучшим исходам беременности по сравнению с амниоредукцией или септотомией [85] (УРОВЕНЬ ДОКАЗАТЕЛЬНОСТИ: 1+). Общепринято, что стадия II и выше по Quintero требует лечения, и во многих центрах стадия I по Quintero ведется консервативно. Однако, если лазерная абляция недоступна, редукция количества околоплодных вод является приемлемой альтернативой в случае, когда ФФТС диагностирован после 26 нед гестации [85]. В действительности имеются определенные свидетельства, что лазерная абляция является лучшим методом лечения ФФТС вне зависимости от того, был ли он диагностирован рано (до 16 нед) или поздно (после 26 нед беременности) [93, 94]. Согласно неопубликованным данным рандомизированного исследования, сравнивающего результаты консервативной тактики и лазерной терапии, оба метода, как консервативное ведение под строгим динамическим наблюдением, так и лазерная терапия, являются обоснованными при стадии I ФФТС. Если

при стадии I по Quintero выбрано консервативное ведение, то такие симптомы, как нарастание многоводия, дискомфорт матери, укорочение длины шейки матки, должны рассматриваться как критерии, сигнализирующие о необходимости перехода к лечению с помощью фетоскопической лазерной абляции. В систематическом обзоре, посвященном ведению беременности при стадии I ФФТС, общая выживаемость при использовании лазерной терапии по сравнению с консервативным ведением значительно не отличалась (85 и 86% соответственно), но была несколько ниже в случаях, когда выполнялась амниоредукция (77%) [95] (УРОВЕНЬ ДОКАЗАТЕЛЬНОСТИ: 2–).

После лазерной терапии частота рецидива ФФТС составляет до 14%, что, вероятно, является следствием изначально пропущенных анастомозов в ходе проведения лазерной абляции [96] (УРОВЕНЬ ДОКАЗАТЕЛЬНОСТИ: 2–). По сравнению с высоко-селективной методикой лазерной терапии использование методики Соломона (экваториальная (от одного края плаценты до другого) лазерная дихорионизация) позволяет значительно снизить не только риск рецидива ФФТС, но также риск возникновения САП [86, 87] (УРОВЕНЬ ДОКАЗАТЕЛЬНОСТИ: 1+).

Другой тактикой ведения беременности при выраженном ФФТС является селективное прерывание беременности путем bipolarной или лазерной коагуляции, а также радиочастотной абляции одной из пуповин. Это означает, что один из плодов приносится в жертву в надежде предотвратить гибель другого плода или развитие у него повреждения головного мозга. В некоторых редких случаях родители принимают решение прервать всю беременность.

Динамическое наблюдение и оптимальный срок для родоразрешения беременности двойней, осложненной ФФТС

• Общепринятой практикой является проведение ультразвукового исследования раз в неделю в течение первых двух недель после проведенной терапии, с последующим снижением частоты осмотров до одно-

го раза в две недели после разрешения клинической симптоматики (рекомендуется Стандартами надлежащей клинической практики).

• В случае гибели одного из плодов (после лазерной терапии) через 4–6 недель должна быть выполнена визуализация структур головного мозга выжившего плода, а также оценка психомоторного развития ребенка в два года жизни (рекомендуется Стандартами надлежащей клинической практики).

Не существует прямых доказательств, позволяющих рекомендовать определенную частоту ультразвукового динамического наблюдения после лечения ФФТС. Однако результатом лечения будет являться нормализация объема околоплодных вод в течение 14 дней. У плода-реципиента дисфункция сердца обычно нормализуется в течение одного месяца, в то время как плод-донор может страдать от транзиторных нарушений функции сердца [98] (УРОВЕНЬ ДОКАЗАТЕЛЬНОСТИ: 2+). Общепринятой практикой является проведение ультразвукового исследования раз в неделю в течение первых двух недель после проведенной терапии, с последующим снижением частоты осмотров до одного раза в две недели после разрешения клинической симптоматики. В ходе каждого ультразвукового исследования у обоих плодов необходимо оценивать размер МВК околоплодных вод, проводить фетометрию (каждые две недели), а также исследовать с помощью доплерографии характер кровотока в артерии пуповины, средней мозговой артерии и венозном протоке. Тем не менее у 8% двоен, как у доноров, так и у реципиентов, в возрасте 10 лет выявляется стеноз легочной артерии [99], а у 4% выживших близнецов диагностируют антенатальные повреждения головного мозга [100] (УРОВЕНЬ ДОКАЗАТЕЛЬНОСТИ: 3). В ходе проведения каждого динамического ультразвукового исследования необходимо выполнять детальную оценку структур головного мозга, сердца и конечностей (ввиду высокого риска ампутаций из-за тромбоза или амниотических тяжей). Проблемы с функцией сердца и антенатальное повреждение головного мозга

могут стать очевидными лишь в третьем триместре. В некоторых центрах медицины матери и плода всем плодам, выжившим после лазерной терапии, предлагают выполнять МРТ головного мозга в сроке 30 нед беременности для обнаружения таких аномалий развития головного мозга, как нарушение миграции и пролиферации клеток. Однако доказательств, поддерживающих подобную практику, пока недостаточно, поскольку специфичность диагностики и то, как она отражает характер неврологических заболеваний в отдаленном периоде, пока неизвестны [101]. Хотя накопленных данных относительно оптимального срока и метода родоразрешения при беременности монохориальной двойней после лечения ФФТС пока недостаточно, но общепринятым является родоразрешение в 34 нед беременности, после курса терапии стероидами [102]. Однако считается также обоснованным применение подобной стратегии для всех монохориальных двоен, когда родоразрешение в сроке 34 нед гестации показано в случае сохраняющихся признаков патологии и возможно пролонгирование вплоть до 37 нед, когда симптоматика полностью разрешилась. Оптимальный метод родоразрешения после лазерной терапии пока еще не установлен.

Двойня после процедуры лазерной терапии по поводу ФФТС должна относиться к категории высокого риска неблагоприятного исхода беременности, даже если произошла нормализация объема околоплодных вод (УРОВЕНЬ ДОКАЗАТЕЛЬНОСТИ: 2–). При беременности, осложненной внутриутробной гибелью одного из плодов (после лазерной терапии), через 4–6 нед должна проводиться визуализация структур головного мозга, а также рекомендуется оценка психомоторного развития ребенка в возрасте 2–3 лет.

Риск развития патологии головного мозга и задержки психомоторного развития при беременности двойней, осложненной ФФТС

Беременности монохориальной двойней, осложненные ФФТС, внутриутробной гибелью одного из плодов, сЗРП или САП, со-

провожаются повышенным риском развития патологии головного мозга и задержки психомоторного развития с развитием инвалидности [73, 103–105]. При беременности, осложненной ФФТС, патология развития головного мозга была диагностирована в 5% случаев после лазерной коагуляции, в 14% случаев после серийной амниоредукции и в 21% случаев при выжидательной тактике ведения беременности [104] (УРОВЕНЬ ДОКАЗАТЕЛЬНОСТИ: 2–). Оба плода, и донор, и реципиент, подвержены риску развития ишемических или геморрагических повреждений [104]. В среднем через 34 месяца после лазерной терапии ФФТС около 7% детей имели выраженные неврологические отклонения [106, 107] (УРОВЕНЬ ДОКАЗАТЕЛЬНОСТИ: 2–). Неврологические исходы в группе детей в возрасте 6 лет значительно не отличались по сравнению с возрастной группой 2 года и 10 месяцев, и 9% детей страдали тяжелой формой психомоторной задержки развития [108] (УРОВЕНЬ ДОКАЗАТЕЛЬНОСТИ: 2–).

Скрининг, диагностика и ведение беременности двойней, осложненной САП

- Пренатальная диагностика САП основана на обнаружении дискордантности показателей доплерографии в средней мозговой артерии (СТЕПЕНЬ РЕКОМЕНДАЦИИ: D).

- Не имеется достаточных доказательств относительно оптимального ведения и исходов беременности при САП, поэтому методы лечения должны подбираться индивидуально и подробно обсуждаться с родителями (рекомендуется Стандартами надлежащей клинической практики).

Естественное течение и последствия САП при монохориальной беременности для плода и новорожденного все еще не до конца изучены. Более того, оптимальные методы лечения, а также частота и способы динамического наблюдения пока еще не утверждены. Частота спонтанного возникновения САП при беременности монохориальной диамниотической двойней состав-

Таблица 2. Степени тяжести САП в антенатальном и постнатальном периоде [109, 110]

Стадия	Антенатальная классификация	Постнатальная классификация: разница концентрации гемоглобина (г/дл)
1	МСС в СМА донора >1,5 МоМ МСС в СМА реципиента <1,0 МоМ при отсутствии других признаков страдания плодов	>8,0
2	МСС в СМА донора >1,7 МоМ МСС в СМА реципиента <0,8 МоМ при отсутствии других признаков страдания плодов	>11,0
3	Стадия 1 или 2 в сочетании с нарушением функции сердца у донора (отсутствие/реверсивный КДК в артерии пуповины, пульсирующий характер кровотока в вене пуповины или усиленный/реверсивный кровоток в венозном протоке)	>14,0
4	Водянка у плода-донора	>17,0
5	Гибель одного или обоих плодов, обусловленная САП	>20,0

МСС в СМА – максимальная систолическая скорость в средней мозговой артерии, МоМ – множитель отклонения от медианы, КДК – конечно-диастолический кровоток.

ляет около 5%. Хотя этот синдром может осложнить до 13% случаев ФФТС после лазерной абляции [96]. Считается, что развитие САП происходит благодаря наличию мельчайших артериовенозных анастомозов (< 1 мм), что ведет к медленной трансфузии крови от донора к реципиенту, приводя к выраженной дискордантности концентрации гемоглобина на момент рождения (УРОВЕНЬ ДОКАЗАТЕЛЬНОСТИ: 3). Постнатальная диагностика САП проводится на основании выявления хронической анемии (включая ретикулоцитоз) у донора и полицитемии у реципиента. Диагностические критерии включают разницу в концентрации гемоглобина между близнецами, составляющую более 8 г/дл, и по крайней мере один из двух дополнительных признаков: ретикулоцитарный индекс более чем 1,7 или наличие мелких сосудистых анастомозов в плаценте (<1 мм в диаметре) [109, 110]. Пренатальный диагноз “САП” основывается на выявлении дискордантных патологических изменений кровотока в средней мозговой артерии по данным доплерографии, включая МСС в СМА >1,5 МоМ у донора, что предполагает наличие анемии, и МСС в СМА <1,0 МоМ у реципиента, что предполагает наличие полицитемии. Дополнительным ультразву-

ковым признаком САП является разница эхогенности и толщины плацент, когда гиперэхогенная утолщенная часть принадлежит донору, а более гипозэхогенная тонкая часть принадлежит реципиенту. Печень плода с полицитемией может иметь характерную эхоструктуру “звездного неба”, когда на фоне сниженной эхогенности паренхимы печени визуализируются стенки портальных вен повышенной эхогенности. Антенатальная и постнатальная классификация степеней тяжести САП представлена в табл. 2 [109, 110] (УРОВЕНЬ ДОКАЗАТЕЛЬНОСТИ: 3).

Исход беременностей, осложненных САП, варьирует. Тяжелый САП может привести к внутриутробной гибели обоих плодов. С другой стороны, при умеренно выраженном синдроме могут родиться два здоровых новорожденных (за исключением существенной разницы у них в уровне гемоглобина). Вероятно, главной причиной осложнений в неонатальном периоде являются анемия (требующая трансфузии) и полицитемия (возможно требующая частичной заменной трансфузии) [111]. Однако случаи выраженного повреждения головного мозга также были описаны у новорожденных с САП [112]. Новые данные литературы показали, что при беременности монохори-

альной двойней, осложненной САП, риск задержки психомоторного развития повышен (20%) [113]. Поэтому рекомендуется выполнять оценку структур головного мозга плода в третьем триместре, а также оценку психомоторного развития ребенка в возрасте двух лет (УРОВЕНЬ ДОКАЗАТЕЛЬНОСТИ: 3).

Тактика ведения беременности зависит от срока гестации на момент постановки диагноза, решения родителей, тяжести заболевания и технических возможностей для проведения внутриутробной терапии. Потому ведение беременности, осложненной САП, требует индивидуального подхода. Наиболее общепринятыми тактиками являются консервативное ведение, раннее родоразрешение, лазерная абляция, а также внутриутробная гемотрансфузия плоду с анемией или комбинированная внутриутробная гемотрансфузия плоду с анемией и частичная заменная трансфузия для гемодилюции плоду с полицитемией [114]. Скрининг САП осуществляется путем измерения максимальной систолической скорости в средней мозговой артерии с момента 20 нед беременности у обоих плодов, а также в ходе динамического наблюдения пациенток после терапии ФФТС. Предотвращение развития САП с помощью модифицированной методики фетоскопической лазерной абляции является лучшим способом профилактики осложнений [87, 115] (УРОВЕНЬ ДОКАЗАТЕЛЬНОСТИ: 3).

СОАП

• Шансы выжить у плода, который перекачивает кровь (плод-помпа), возрастают при использовании миниинвазивных технологий (таких как коагуляция пуповины, наложение лигатуры на пуповину, а также фотокоагуляция анастомозов и интрафетальные методы), которые предпочтительно выполнять в сроке до 16 нед беременности (СТЕПЕНЬ РЕКОМЕНДАЦИИ: D).

СОАП является редким осложнением беременности монохориальной двойней (1% от всех монохориальных двоен и 1 на 35 000 беременностей в целом). Эта патология характеризуется наличием акардиаль-

ной массы, которая кровоснабжается за счет нормального по внешнему виду плода (плод-помпа) (рис. 5) [116]. Перфузия осуществляется ретроградным путем через артерио-артериальные анастомозы, обычно через общее место прикрепления пуповин [117]. Эта особенность васкуляризации предрасполагает к гипердинамическому типу кровообращения и прогрессивной гиперволемической сердечной недостаточности у плода-помпы [117]. При консервативном ведении беременности, осложненной СОАП, риск внутриутробной гибели плода-помпы в сроке до 18 нед беременности составляет до 30% [118] (УРОВЕНЬ ДОКАЗАТЕЛЬНОСТИ: 3).

Различные миниинвазивные методики, такие как коагуляция пуповины, наложение лигатуры на пуповину, фотокоагуляция анастомозов, а также интрафетальные методы, в частности радиочастотная и лазерная абляция, применяются с целью предотвращения внутриутробной гибели плода-помпы (см. рис. 5) [119]. Частота выживаемости плода-помпы после использования этих методов лечения составляет около 80%. Беременность, осложненная СОАП, обычно мониторируется в динамике. При этом целью динамического наблюдения является выявление показаний для проведения внутриутробной терапии, в случае если становится очевидной объемная перегрузка сердца плода-помпы или если отмечается повышенная перфузия (включая появление многоводия), а также рост кровоснабжаемой акардиальной массы [119]. Поэтому показано осуществлять тщательный мониторинг и ультразвуковое исследование в динамике в специализированных центрах медицины матери и плода. Однако даже тщательное наблюдение с проведением ультразвукового исследования и доплерографии в динамике не позволяет предотвратить внезапную внутриутробную гибель нормального плода. Когда возникает необходимость в проведении лечения, его предпочтительнее осуществлять до 16 нед беременности [120]. Частота преждевременных родов в сроке до 32 нед беременности составляет около 10% [120]. Последние данные показали обратно пропорциональную

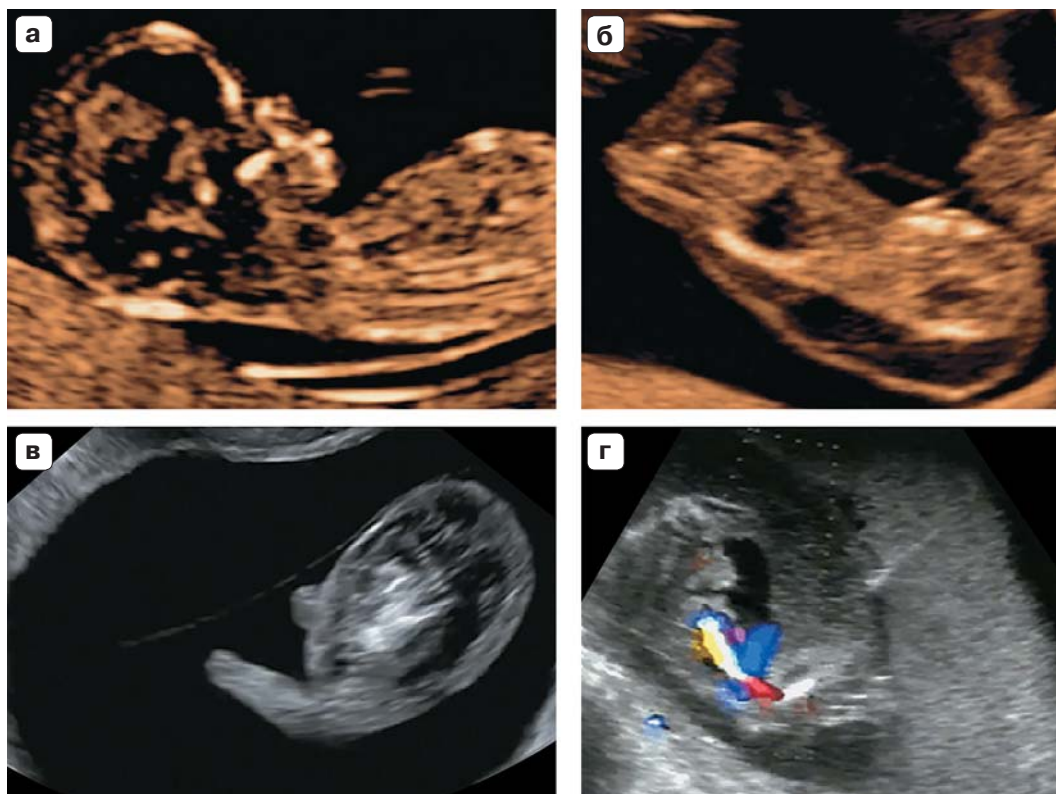


Рис. 5. (а) Срединное сагиттальное ультразвуковое изображение плода-помпы при беременности, осложненной СОАП. (б, в) Сагиттальное изображение акардиальной массы. (г) Интрафетальная лазерная терапия как метод прекращения кровоснабжения акардиальной массы. Введение иглы под ультразвуковым контролем около места прикрепления пуповины.

зависимость между сроком беременности на момент лечения и сроком гестации на момент родов. Потому выживаемость может быть повышена путем планового вмешательства в сроки 12–14 нед беременности [121]. Однако необходимо подчеркнуть наблюдательный характер этих данных и небольшой размер выборки клинических наблюдений, что не позволяет провести оценку частоты внутриутробной гибели плода по сравнению со случаями, когда инвазивное вмешательство выполнялось в более позднем сроке беременности (УРОВЕНЬ ДОКАЗАТЕЛЬНОСТИ: 3).

Монохориальная моноамниотическая двойня

- При монохориальной моноамниотической двойне переплетение пуповин наблюдается практически всегда и не является

предрасполагающим фактором повышенной заболеваемости и смертности (СТЕПЕНЬ РЕКОМЕНДАЦИИ: D).

- Родоразрешение путем кесарева сечения рекомендуется в сроке 32–34 нед (СТЕПЕНЬ РЕКОМЕНДАЦИИ: D).

Монохориальные моноамниотические двойни составляют около 5% всех беременностей монохориальной двойней [122]. Представленная в литературе частота перинатальных потерь в сроке до 16 нед достигает 50% [123] (УРОВЕНЬ ДОКАЗАТЕЛЬНОСТИ: 3). В большинстве случаев потеря беременности обусловлена аномалиями развития плодов и самопроизвольным выкидышем [123] (СТЕПЕНЬ РЕКОМЕНДАЦИИ: D). Ведение такой беременности является сложной задачей и должно осуществляться в специализированных центрах. По данным литературы, частота потери беременности значительно сократилась:

с 40% в ранних публикациях [124–126] до 10–15% в последних исследованиях [127] (УРОВЕНЬ ДОКАЗАТЕЛЬНОСТИ: 2–). В когортном исследовании, включавшем 98 монохориальных моноамниотических беременностей, частота перинатальной смертности (от 20 нед гестации до 28 дней после рождения) была на уровне 19% [128]. Однако она составляла 17% после исключения плодов с летальными пороками развития. После 32 нед только две беременности были осложнены перинатальной смертностью (4%). Частота ФФТС и поражения головного мозга отмечалась в 6 и в 5% соответственно [128] (УРОВЕНЬ ДОКАЗАТЕЛЬНОСТИ: 3). Рекомендуемый срок для родоразрешения варьирует от 32 до 36 нед гестации. Последние данные показывают, что беременность монохориальной моноамниотической двойней сопряжена с более высоким риском внутриутробной гибели плода по сравнению с другими типами беременности двойней и родоразрешение должно проводиться путем кесарева сечения в сроки от 32 до 34 нед гестации (УРОВЕНЬ ДОКАЗАТЕЛЬНОСТИ: 3). Эта рекомендация основана на том, что начиная с 32+4 нед беременности при пролонгировании монохориальной моноамниотической двойни риск внутриутробной гибели выше, чем риск нереспираторных неонатальных осложнений после рождения [129]. Поэтому выбор срока для родоразрешения должен проводиться в индивидуальном порядке.

Важно принимать во внимание тот факт, что при регулярном проведении серошкальных исследований и цветовой доплерографии переплетение пуповин выявляется практически у всех моноамниотических двоен [130]. Результаты систематического обзора, включавшего 114 моноамниотических двоен (228 плодов) с переплетением пуповин, позволяют заключить, что при беременности моноамниотической двойней их переплетение не увеличивает риск перинатальной заболеваемости и смертности [127]. Более того, наличие дикротической выемки на спектре кривых скоростей кровотока в артерии пуповины, при отсутствии других признаков ухудшения состояния плодов, не является предиктором неблаго-

приятного исхода беременности [131] (УРОВЕНЬ ДОКАЗАТЕЛЬНОСТИ: 2–).

Если при беременности монохориальной моноамниотической двойней планируется проведение селективного прерывания беременности (вследствие дискордантных аномалий, СОАП, выраженного ФФТС или сЗРП), то рекомендуется проведение окклюзии и отсечения пуповины для предотвращения внутриутробной гибели другого плода из-за повреждения пуповины [132–135]. Перинатальные исходы аналогичны тем, что наблюдаются при дискордантной монохориальной диамниотической двойне после процедуры окклюзии пуповины. Однако при беременности монохориальной моноамниотической двойней отмечаются более высокая частота преждевременного излития околоплодных вод и более ранний срок гестации на момент родов по сравнению с монохориальной диамниотической двойней (УРОВЕНЬ ДОКАЗАТЕЛЬНОСТИ: 3).

Неразделившаяся двойня

Неразделившаяся двойня встречается крайне редко и составляет около 1 на 100 000 беременностей (1% от всех монохориальных двоен). Неразделившаяся двойня всегда является монохориальной моноамниотической. В настоящее время диагноз обычно ставится в первом триместре по данным ультразвукового исследования (визуализируются близко расположенные, оппозиционно фиксированные тела плодов, с признаком слияния кожных покровов в каком-либо месте). Анализ выборки из 14 случаев, диагностированных в одном специализированном диагностическом центре, показал, что после постановки диагноза в 20% случаев родители приняли решение прервать беременность и в 10% плоды погибли внутриутробно. Среди тех случаев, где беременность была пролонгирована, частота выживания до выписки из стационара составила только около 25%, и в большинстве случаев наблюдалась тяжелая заболеваемость [136].

Классификация неразделившейся двойни зависит от места неразделения. Наиболее частой формой являются торокопа-

ги, когда оба плода обращены лицом друг к другу и соединены между собой в области грудной клетки и живота, зачастую имея общие печень, сердце и структуры кишечника [136].

В случае пролонгирования беременности необходимо проведение детальной экспертной ультразвуковой визуализации (с использованием МРТ или без нее) для оценки сердечно-сосудистой (и прочей) анатомии плодов такой двойни перед родами. Хотя при неразделившейся двойне были описаны случаи родов через естественные родовые пути, существует большой риск развития обструкции в родах, дисто-

ции плечиков и разрыва матки, потому в настоящее время правилом является родоразрешение путем операции планового кесарева сечения [137]. Подобные беременности должны наблюдаться в специализированных центрах медицины матери и плода при поддержке мультидисциплинарных консилиумов и с проведением пренатального консультирования. Роды должны проводиться в медицинских центрах с опытом постнатального медицинского и хирургического ведения подобных случаев. Отмечаются высокий уровень постнатальной смертности и почти всегда высокий уровень заболеваемости.

АВТОРЫ РУКОВОДСТВА

A. Khalil, Fetal Medicine Unit, St George's Hospital, St George's University of London, London, UK

M. Rodgers, Centre for Reviews and Dissemination, University of York, UK

A. Baschat, The Johns Hopkins Center for Fetal Therapy, Baltimore, MD, USA

A. Bhide, Fetal Medicine Unit, St George's Hospital, St George's University of London, London, UK

E. Gratacos, Fetal Medicine Units and Departments of Obstetrics, Hospital Clinic-IDIBAPS, University of Barcelona, Barcelona, Spain

K. Hecher, Department of Obstetrics and Fetal Medicine, University Medical Center Hamburg-Eppendorf, Hamburg, Germany

M.D. Kilby, Centre for Women's and Children's Health, University of Birmingham and Fetal Medicine Centre, Birmingham Women's Foundation Trust, Birmingham, UK

L. Lewi, Department of Obstetrics and Gynecology, University Hospitals Leuven, Leuven, Belgium

K.H. Nicolaides, Harris Birthright Research Centre for Fetal Medicine, King's College Hospital, London, UK

D. Oepkes, Division of Fetal Medicine, Department of Obstetrics, Leiden University Medical Center, Leiden, The Netherlands

N. Raine-Fenning, Division of Child Health, Obstetrics and Gynaecology, School of Medicine, University of Nottingham, Nottingham, UK

K. Reed, Twin and Multiple Births Association (TAMBA)

L.J. Salomon, Hopital Necker-Enfants Malades, AP-HP, Universite Paris Descartes, Paris, France

A. Sotiriadis, Department of Obstetrics and Gynaecology, Aristotle University of Thessaloniki, Thessaloniki, Greece

B. Thilaganathan, Fetal Medicine Unit, St George's Hospital, St George's University of London, London, UK

Y. Ville, Hospital Necker-Enfants Malades, AP-HP, Universite Paris Descartes, Paris, France

ЦИТИРОВАНИЕ

Данное Руководство должно цитироваться как: 'Khalil A, Rodgers M, Baschat A, Bhide A, Gratacos E, Hecher K, Kilby MD, Lewi L, Nicolaides KH, Oepkes D, Raine-Fenning N, Reed K, Salomon LJ, Sotiriadis A, Thilaganathan B, Ville Y. ISUOG Practice Guidelines: role of ultrasound in twin pregnancy. *Ultrasound Obstet Gynecol* 2016; 47: 247–263.

Приложение 1. Степени и уровни рекомендаций доказательности, используемые в Руководстве

Классификация уровней доказательности	
1++	Метаанализы высокого качества, систематические обзоры рандомизированных контролируемых исследований или рандомизированные контролируемые исследования с очень низким риском систематических ошибок
1+	Метаанализы хорошего качества, систематические обзоры рандомизированных контролируемых исследований или рандомизированные контролируемые исследования с низким риском систематических ошибок
1–	Метаанализы, систематические обзоры рандомизированных контролируемых исследований или рандомизированные контролируемые исследования с высоким риском систематических ошибок
2++	Систематические обзоры высокого качества работ с дизайном случай–контроль или когортных исследований или высокого качества работы с дизайном случай–контроль или когортные исследования с очень низким риском наличия искажающих факторов, систематических и случайных ошибок и высокой вероятностью причинно-следственных связей
2+	Хорошего качества работы с дизайном случай–контроль или когортные исследования с низким риском наличия искажающих факторов, систематических и случайных ошибок и умеренной вероятностью причинно-следственных связей
2–	Работы с дизайном случай–контроль или когортные исследования с высоким риском наличия искажающих факторов, систематических и случайных ошибок и значительным риском, что связи не являются причинно-следственными
3	Неаналитические исследования, такие как описания отдельных клинических наблюдений и серий клинических наблюдений
4	Мнение эксперта
Степени рекомендаций	
A	Не менее одного метаанализа, систематического обзора или рандомизированного контролируемого исследования, ранжированного как 1++ и применимого непосредственно к целевой популяции; или систематический обзор рандомизированных контролируемых исследований или совокупность доказательств, основанная преимущественно на исследованиях, ранжированных как 1+, применимых непосредственно к целевой популяции и демонстрирующих общую согласованность результатов
B	Совокупность доказательств, согласно исследованиям, ранжированным как 2++, применимым непосредственно к целевой популяции и демонстрирующим общую согласованность результатов; или экстраполированные данные из исследований, ранжированных как 1++ или 1+
C	Совокупность доказательств, согласно исследованиям, ранжированным как 2+, применимым непосредственно к целевой популяции и демонстрирующим общую согласованность результатов; или экстраполированные данные из исследований, ранжированных как 2++
D	Данные уровней 3 или 4 или экстраполированные данные из исследований, ранжированных как 2+
Стандарты надлежащей клинической практики	Лучшие практические рекомендации, основанные на клиническом опыте экспертов из группы составителей настоящего Практического руководства

СПИСОК ЛИТЕРАТУРЫ

1. National Collaborating Center for Women's and Children's Health (UK). *Multiple Pregnancy. The Management of Twin and Triplet Pregnancies in the Antenatal Period*. Commissioned by the National Institute for Clinical Excellence. RCOG Press: London, September 2011.
2. Martin JA, Hamilton BE, Sutton PD, Ventura SJ, Menacker F, Kirmeyer S, Mathews TJ. Births: final data for 2006. *Natl Vital Stat Rep* 2009; 57: 1–102.
3. Sebire NJ, Snijders RJ, Hughes K, Sepulveda W, Nicolaides KH. The hidden mortality of monochorionic twin pregnancies. *Br J Obstet Gynaecol* 1997; 104: 1203–1207.
4. Joseph K, Liu S, Demissie K, Wen SW, Platt RW, Ananth CV, Dzakpasu S, Sauve R, Allen AC, Kramer MS; The Fetal and Infant Health Study Group of the Canadian Perinatal Surveillance System. A parsimonious explanation for intersecting perinatal mortality curves: understanding the effect of plurality and of parity. *BMC Pregnancy Childbirth* 2003; 3: 3.
5. Hack KE, Derks JB, Elias SG, Franx A, Roos EJ, Voerman SK, Bode CL, Koopman-Esseboom C, Visser GH. Increased perinatal mortality and morbidity in monochorionic versus dichorionic twin pregnancies: clinical implications of a large Dutch cohort study. *BJOG* 2008; 115: 58–67.
6. Southwest Thames Obstetric Research Collaborative (STORK). Prospective risk of late stillbirth in monochorionic twins: a regional cohort study. *Ultrasound Obstet Gynecol* 2012; 39: 500–504.
7. Garne E, Andersen HJ. The impact of multiple pregnancies and malformations on perinatal mortality. *J Perinat Med* 2004; 32: 215–219.
8. Luke B, Brown MB. The changing risk of infant mortality by gestation, plurality, and race: 1989–1991, versus 1999–2001. *Pediatrics* 2006; 118: 2488–2497.
9. Chan A, Scott J, Nguyen A, Sage L. *Pregnancy Outcome in South Australia 2007*. Pregnancy Outcome Unit, SA Health: Adelaide, 2008.
10. Elliott JP. High-order multiple gestations. *Semin Perinatol* 2005; 29: 305–311.
11. Laws PJ, Hilder L. *Australia's Mothers and Babies 2006*. AIWH National Perinatal Statistics Unit: Sydney, 2008.
12. Tucker J, McGuire W. Epidemiology of preterm birth. *BMJ* 2004; 329: 675–678.
13. Salomon LJ, Cavicchioni O, Bernard JP, Duyme M, Ville Y. Growth discrepancy in twins in the first trimester of pregnancy. *Ultrasound Obstet Gynecol* 2005; 26: 512–516.
14. Dias T, Mahsud-Dornan S, Thilaganathan B, Papageorgiou A, Bhide A. First-trimester ultrasound dating of twin pregnancy: are singleton charts reliable? *BJOG* 2010; 117: 979–984.
15. Chaudhuri K, Su LL, Wong PC, Chan YH, Choolani MA, Chia D, Biswas A. Determination of gestational age in twin pregnancy: Which fetal crown-rump length should be used? *J Obstet Gynaecol Res* 2013; 39: 761–765.
16. Lopriore E, Sueters M, Middeldorp JM, Klumper F, Oepkes D, Vandenbussche FP. Twin pregnancies with two separate placental masses can still be monochorionic and have vascular anastomoses. *Am J Obstet Gynecol* 2006; 194: 804–808.
17. National Collaborating Center for Women's and Children's Health. *Multiple Pregnancy: Evidence Update*. Commissioned by the National Institute for Clinical Excellence. NICE: Manchester, March 2013.
18. Dias T, Ladd S, Mahsud-Dornan S, Bhide A, Papageorgiou A, Thilaganathan B. Systematic labelling of twin pregnancies on ultrasound. *Ultrasound Obstet Gynecol* 2011; 38: 130–133.
19. Sueters M, Middeldorp JM, Lopriore E, Oepkes D, Kanhai HH, Vandenbussche FP. Timely diagnosis of twin-to-twin transfusion syndrome in monochorionic twin pregnancies by biweekly sonography combined with patient instruction to report onset of symptoms. *Ultrasound Obstet Gynecol* 2006; 28: 659–664.
20. de Villiers SF, Slaghekke F, Middeldorp JM, Walther FJ, Oepkes D, Lopriore E. Placental characteristics in monochorionic twins with spontaneous versus post-laser twin anemia-polycythemia sequence. *Placenta* 2013; 34: 456–459.
21. Sankaran S, Rozette C, Dean J, Kyle P, Spencer K. Screening in the presence of a vanished twin: nuchal translucency or combined screening test? *Prenat Diagn* 2011; 31: 600–601.
22. Prats P, Rodriguez I, Comas C, Puerto B. Systematic review of screening for trisomy 21 in twin pregnancies in first trimester combining nuchal translucency and biochemical markers: a meta-analysis. *Prenat Diagn* 2014; 34: 1077–1083.
23. Agarwal K, Alfirevic Z. Pregnancy loss after chorionic villus sampling and genetic amniocentesis in twin pregnancies: a systematic review. *Ultrasound Obstet Gynecol* 2012; 40: 128–134.
24. Hansen M, Kurinczuk JJ, Milne E, de Klerk N, Bower C. Assisted reproductive technology and birth defects: a systematic review and meta-analysis. *Hum Reprod Update* 2013; 19: 330–353.
25. Royal College of Obstetricians and Gynaecologists. *Amniocentesis and Chorionic Villus Sampling*. Green-Top Guideline No. 8. RCOG Press: London, 2010.
26. Gallot D, Velemir L, Delabaere A, Accoceberry M, Niro J, Vendittelli F, Laurichesse-Delmas H, Jacquetin B, Lemery D. Which invasive diagnostic procedure should we use for twin pregnancies: chorionic villous sampling or amniocentesis? *J Gynecol Obstet Biol Reprod (Paris)* 2009; 38: S39–44.
27. Hui L. Non-invasive prenatal testing for fetal aneuploidy: charting the course from clinical validity to clinical utility. *Ultrasound Obstet Gynecol* 2013; 41: 2–6.

28. Gil MM, Quezada MS, Revello R, Akolekar R, Nicolaides KH. Analysis of cell-free DNA in maternal blood in screening for fetal aneuploidies: updated meta-analysis. *Ultrasound Obstet Gynecol* 2015; 45: 249–266.
29. Evans MI, Goldberg JD, Horenstein J, Wapner RJ, Ayoub MA, Stone J, Lipitz S, Achiron R, Holzgreve W, Brambati B, Johnson A, Johnson MP, Shalhoub A, Berkowitz RL. Selective termination for structural, chromosomal, and mendelian anomalies: international experience. *Am J Obstet Gynecol* 1999; 181: 893–897.
30. Machin G. Non-identical monozygotic twins, intermediate twin types, zygosity testing, and the non-random nature of monozygotic twinning: a review. *Am J Med Genet C Semin Med Genet* 2009; 151C: 110–127.
31. Lewi L, Blickstein I, Van Schoubroeck D, Glocking KP, Casteels M, Brandenburg H, Fryns JP, Deprest J. Diagnosis and management of heterokaryotypic monochorionic twins. *Am J Med Genet A* 2006; 140: 272–275.
32. Lewi L, Gratacos E, Ortibus E, Van Schoubroeck D, Carreras E, Higuera T, Perapoch J, Deprest J. Pregnancy and infant outcome of 80 consecutive cord coagulations in complicated monochorionic multiple pregnancies. *Am J Obstet Gynecol* 2006; 194: 782–789.
33. Fratelli N, Prefumo F, Fichera A, Valcamonico A, Marella D, Frusca T. Nuchal translucency thickness and crown rump length discordance for the prediction of outcome in monochorionic diamniotic pregnancies. *Early Hum Dev* 2011; 87: 27–30.
34. Memmo A, Dias T, Mahsud-Dornan S, Papageorghiou AT, Bhide A, Thilaganathan B. Prediction of selective fetal growth restriction and twin-to-twin transfusion syndrome in monochorionic twins. *BJOG* 2012; 119: 417–421.
35. Maiz N, Staboulidou I, Leal AM, Minekawa R, Nicolaides KH. Ductus venosus Doppler at 11 to 13 weeks of gestation in the prediction of outcome in twin pregnancies. *Obstet Gynecol* 2009; 113: 860–865.
36. Linskens IH, de Mooij YM, Twisk JW, Kist WJ, Oepkes D, van Vugt JM. Discordance in nuchal translucency measurements in monochorionic diamniotic twins as predictor of twin-to-twin transfusion syndrome. *Twin Res Hum Genet* 2009; 12: 605–610.
37. Kagan KO, Gazzoni A, Sepulveda-Gonzalez G, Sotiriadis A, Nicolaides KH. Discordance in nuchal translucency thickness in the prediction of severe twin-to-twin transfusion syndrome. *Ultrasound Obstet Gynecol* 2007; 29: 527–532.
38. D'Antonio F, Khalil A, Dias T, Thilaganathan B; Southwest Thames Obstetric Research Collaborative. Crown-rump length discordance and adverse perinatal outcome in twins: analysis of the Southwest Thames Obstetric Research Collaborative (STORK) multiple pregnancy cohort. *Ultrasound Obstet Gynecol* 2013; 41: 621–626.
39. D'Antonio F, Khalil A, Pagani G, Papageorghiou AT, Bhide A, Thilaganathan B. Crown-rump length discordance and adverse perinatal outcome in twin pregnancies: systematic review and meta-analysis. *Ultrasound Obstet Gynecol* 2014; 44: 138–146.
40. Kalish RB, Gupta M, Perni SC, Berman S, Chasen ST. Clinical significance of first trimester crown-rump length disparity in dichorionic twin gestations. *Am J Obstet Gynecol* 2004; 191: 1437–1440.
41. D'Antonio F, Khalil A, Mantovani E, Thilaganathan B; Southwest Thames Obstetric Research Collaborative. Embryonic growth discordance and early fetal loss: the STORK multiple pregnancy cohort and systematic review. *Hum Reprod* 2013; 28: 2621–2627.
42. Salomon LJ, Alirevic Z, Bilardo CM, Chalouhi GE, Ghi T, Kagan KO, Lau TK, Papageorghiou AT, Raine-Fenning NJ, Stirnemann J, Suresh S, Tabor A, Timor-Tritsch IE, Toi A, Yeo G. ISUOG practice guidelines: performance of first-trimester fetal ultrasound scan. *Ultrasound Obstet Gynecol* 2013; 41: 102–113.
43. Salomon LJ, Alirevic Z, Berghella V, Bilardo C, Hernandez-Andrade E, Johnsen SL, Kalache K, Leung KY, Malinge G, Munoz H, Prefumo F, Toi A, Lee W; ISUOG Clinical Standards Committee. Practice guidelines for performance of the routine mid-trimester fetal ultrasound scan. *Ultrasound Obstet Gynecol* 2011; 37: 116–126.
44. Hall JG. Twinning. *Lancet* 2003; 362: 735–743.
45. Lewi L, Jani J, Blickstein I, Huber A, Gucciardo L, Van Mieghem T, Done E, Boes AS, Hecher K, Gratacos E, Lewi P, Deprest J. The outcome of monochorionic diamniotic twin gestations in the era of invasive fetal therapy: a prospective cohort study. *Am J Obstet Gynecol* 2008; 199: 514.e1–8.
46. Baxi LV, Walsh CA. Monoamniotic twins in contemporary practice: a single-center study of perinatal outcomes. *J Matern Fetal Neonatal Med* 2010; 23: 506–510.
47. International Society of Ultrasound in Obstetrics and Gynecology, Carvalho JS, Allan LD, Chaoui R, Copel JA, DeVore GR, Hecher K, Lee W, Munoz H, Paladini D, Tutschek B, Yagel S. ISUOG Practice Guidelines (updated): sonographic screening examination of the fetal heart. *Ultrasound Obstet Gynecol* 2013; 41: 348–359.
48. Rossi AC, D'Addario V. Umbilical cord occlusion for selective fetocide in complicated monochorionic twins: a systematic review of literature. *Am J Obstet Gynecol* 2009; 200: 123–129.
49. Roman A, Papanna R, Johnson A, Hassan SS, Moldenhauer J, Molina S, Moise KJ Jr. Selective reduction in complicated monochorionic pregnancies: radiofrequency ablation vs bipolar cord coagulation. *Ultrasound Obstet Gynecol* 2010; 36: 37–41.
50. Bebbington MW, Danzer E, Moldenhauer J, Khalek N, Johnson MP. Radiofrequency ablation vs bipolar umbilical cord coagulation in the management of complicated monochorionic pregnancies. *Ultrasound Obstet Gynecol* 2012; 40: 319–324.

51. van den Bos EM, van Klink JM, Middeldorp JM, Klumper FJ, Oepkes D, Lopriore E. Perinatal outcome after selective feticide in monochorionic twin pregnancies. *Ultrasound Obstet Gynecol* 2013; 41: 653–658.
52. Griffiths PD, Sharrack S, Chan KL, Bamfo J, Williams F, Kilby MD. Fetal brain injury in survivors of twin pregnancies complicated by demise of one twin as assessed by in utero MR imaging. *Prenat Diagn* 2015; 35: 583–591.
53. Conde-Agudelo A, Romero R. Prediction of preterm birth in twin gestations using biophysical and biochemical tests. *Am J Obstet Gynecol* 2014; 211: 583–595.
54. Conde-Agudelo A, Romero R, Hassan SS, Yeo L. Transvaginal sonographic cervical length for the prediction of spontaneous preterm birth in twin pregnancies: a systematic review and meta-analysis. *Am J Obstet Gynecol* 2010; 203: 128.e1–12.
55. Romero R, Nicolaides K, Conde-Agudelo A, Tabor A, O'Brien JM, Cetingoz E, Da Fonseca E, Creasy GW, Klein K, Rode L, Soma-Pillay P, Fusey S, Cam C, Alirevic Z, Hassan SS. Vaginal progesterone in women with an asymptomatic sonographic short cervix in the midtrimester decreases preterm delivery and neonatal morbidity: a systematic review and metaanalysis of individual patient data. *Am J Obstet Gynecol* 2012; 206: 124.e1–19.
56. Crowther CA. Hospitalisation and bed rest for multiple pregnancy. *Cochrane Database Syst Rev* 2001; 1: CD000110.
57. Yamasmit W, Chaithongwongwatthana S, Tolosa JE, Limpongsanurak S, Pereira L, Lumbiganon P. Prophylactic oral betamimetics for reducing preterm birth in women with a twin pregnancy. *Cochrane Database Syst Rev* 2012; 9: CD004733.
58. Norman JE, Mackenzie F, Owen P, Mactier H, Hanretty K, Cooper S, Calder A, Mires G, Danielian P, Sturgiss S, MacLennan G, Tydeman G, Thornton S, Martin B, Thornton JG, Neilson JP, Norrie J. Progesterone for the prevention of preterm birth in twin pregnancy (STOPPIT): a randomised, double-blind, placebo-controlled study and meta-analysis. *Lancet* 2009; 373: 2034–2040.
59. Rafael TJ, Berghella V, Alirevic Z. Cervical stitch (cerclage) for preventing preterm birth in multiple pregnancy. *Cochrane Database Syst Rev* 2014; 9: CD009166.
60. Crowther CA, Han S. Hospitalisation and bed rest for multiple pregnancy. *Cochrane Database Syst Rev* 2010; 7: CD000110.
61. Valsky DV, Eixarch E, Martinez JM, Crispi F, Gratacos E. Selective intrauterine growth restriction in monochorionic twins: pathophysiology, diagnostic approach and management dilemmas. *Semin Fetal Neonatal Med* 2010; 15: 342–348.
62. Sueters M, Oepkes D. Diagnosis of twin-to-twin transfusion syndrome, selective fetal growth restriction, twin anemia-polycythaemia sequence, and twin reversed arterial perfusion sequence. Best practice and research. *Best Pract Res Clin Obstet Gynaecol* 2014; 28: 215–226.
63. American College of Obstetricians and Gynecologists Committee on Practice Bulletins-Obstetrics; Society for Maternal-Fetal Medicine; ACOG Joint Editorial Committee. ACOG Practice Bulletin #56: Multiple gestation: complicated twin, triplet, and high-order multifetal pregnancy. *Obstet Gynecol* 2004; 104: 869–883.
64. Breathnach F, McAuliffe F, Geary M, Daly S, Higgins J, Dornan J, Morrison JJ, Burke G, Higgins S, Dicker P, Manning F, Mahony R, Malone FD; Perinatal Ireland Research Consortium. Definition of intertwin birth weight discordance. *Obstet Gynecol* 2011; 118: 94–103.
65. D'Antonio F, Khalil A, Morlando M, Thilaganathan B. Accuracy of predicting fetal loss in twin pregnancies using gestational age-dependent weight discordance cut-offs: analysis of the STORK multiple pregnancy cohort. *Fetal Diagn Ther* 2015; 38: 22–28.
66. Lewi L, Gucciardo L, Huber A, Jani J, Van Mieghem T, Done E, Cannie M, Gratacos E, Diemert A, Hecher K, Lewi P, Deprest J. Clinical outcome and placental characteristics of monochorionic diamniotic twin pairs with early- and late-onset discordant growth. *Am J Obstet Gynecol* 2008; 199: 511.e1–7.
67. Khalil A, D'Antonio F, Dias T, Cooper D, Thilaganathan B; Southwest Thames Obstetric Research Collaborative (STORK). Ultrasound estimation of birth weight in twin pregnancy: comparison of biometry algorithms in the STORK multiple pregnancy cohort. *Ultrasound Obstet Gynecol* 2014; 44: 210–220.
68. Stirrup OT, Khalil A, D'Antonio F, Thilaganathan B, on behalf of the Southwest Thames Obstetric Research Collaborative (STORK). Fetal growth reference ranges in twin pregnancy: analysis of the Southwest Thames Obstetric Research Collaborative (STORK) multiple pregnancy cohort. *Ultrasound Obstet Gynecol* 2015; 45: 301–307.
69. D'Antonio F, Khalil A, Dias T, Thilaganathan B; Southwest Thames Obstetric Research Collaborative (STORK). Weight discordance and perinatal mortality in twins: analysis of the Southwest Thames Obstetric Research Collaborative (STORK) multiple pregnancy cohort. *Ultrasound Obstet Gynecol* 2013; 41: 643–648.
70. Gratacos E, Lewi L, Muunoz B, Acosta-Rojas R, Hernandez-Andrade E, Martinez JM, Carreras E, Deprest J. A classification system for selective intrauterine growth restriction in monochorionic pregnancies according to umbilical artery Doppler flow in the smaller twin. *Ultrasound Obstet Gynecol* 2007; 30: 28–34.
71. Gratacos E, Carreras E, Becker J, Lewi L, Enriquez G, Perapoch J, Higuera T, Cabero L, Deprest J. Prevalence of neurological damage in monochorionic twins with selective intrauterine growth restriction and intermittent absent or

- reversed end-diastolic umbilical artery flow. *Ultrasound Obstet Gynecol* 2004; 24: 159–163.
72. Chalouhi GE, Marangoni MA, Quibel T, Deloison B, Benzina N, Essaoui M, Al Ibrahim A, Stirnemann JJ, Salomon LJ, Ville Y. Active management of selective intrauterine growth restriction with abnormal Doppler in monochorionic diamniotic twin pregnancies diagnosed in the second trimester of pregnancy. *Prenat Diagn* 2013; 33: 109–115.
 73. Inklaar MJ, van Klink JM, Stolk TT, van Zwet EW, Oepkes D, Lopriore E. Cerebral injury in monochorionic twins with selective intrauterine growth restriction: a systematic review. *Prenat Diagn* 2014; 34: 205–213.
 74. Lopriore E, Sluimers C, Pasman SA, Middeldorp JM, Oepkes D, Walther FJ. Neonatal morbidity in growth-discordant monochorionic twins: comparison between the larger and the smaller twin. *Twin Res Hum Genet* 2012; 15: 541–546.
 75. Ong SSC, Zamora J, Khan KS, Kilby MD. Prognosis for the co-twin following single-twin death: a systematic review. *BJOG* 2006; 113: 992–998.
 76. Hillman SC, Morris RK, Kilby MD. Co-twin prognosis after single fetal death: a systematic review and meta-analysis. *Obstet Gynecol* 2011; 118: 928–940.
 77. Shek NW, Hillman SC, Kilby MD. Single-twin demise: Pregnancy outcome. *Best Pract Res Clin Obstet Gynaecol* 2014; 28: 249–263.
 78. Senat MV, Couderc S, Bernard J, Ville Y. The value of middle cerebral artery peak systolic velocity in the diagnosis of fetal anemia after intrauterine death of one monochorionic twin. *Am J Obstet Gynecol* 2003; 189: 1320–1324.
 79. Nicolini U, Pisoni MP, Cela E, Roberts A. Fetal blood sampling immediately before and within 24 hours of death in monochorionic twin pregnancies complicated by single intrauterine death. *Am J Obstet Gynecol* 1998; 179: 800–803.
 80. Senat MV, Bernard JP, Loizeau S, Ville Y. Management of single fetal death in twin-to-twin transfusion syndrome: a role for fetal blood sampling. *Ultrasound Obstet Gynecol* 2002; 20: 360–363.
 81. Nakata M, Sumie M, Murata S, Miwa I, Kusaka E, Sugino N. A case of monochorionic twin pregnancy complicated with intrauterine single fetal death with successful treatment of intrauterine blood transfusion in the surviving fetus. *Fetal Diagn Ther* 2007; 22: 7–9.
 82. Quintero RA, Morales WJ, Allen MH, Bornick PW, Johnson PK, Kruger M. Staging of twin-twin transfusion syndrome. *J Perinatol* 1999; 19: 550–555.
 83. Quintero RAM, Dickinson JE, Morales WJ, Bornick PW, Bemmdez C, Cincotta R, Chan FY, Allen MH. Stage-based treatment of twin-twin transfusion syndrome. *Am J Obstet Gynecol* 2003; 188: 1333–1340.
 84. Roberts D, Gates S, Kilby M, Neilson JP. Interventions for twin-twin transfusion syndrome: a Cochrane review. *Ultrasound Obstet Gynecol* 2008; 31: 701–711.
 85. Roberts D, Neilson JP, Kilby MD, Gates S. Interventions for the treatment of twin-twin transfusion syndrome. *Cochrane Database Syst Rev* 2014; 1: CD002073.
 86. Baschat AA, Barber J, Pedersen N, Turan OM, Harman CR. Outcome after fetoscopic selective laser ablation of placental anastomoses vs equatorial laser dichorionization for the treatment of twin-to-twin transfusion syndrome. *Am J Obstet Gynecol* 2013; 209: 234.e1–8.
 87. Slaghekke F, Lopriore E, Lewi L, Middeldorp JM, van Zwet EW, Weingertner AS, Klumper FJ, DeKoninck P, Devlieger R, Kilby MD, Rustico MA, Deprest J, Favre R, Oepkes D. Fetoscopic laser coagulation of the vascular equator versus selective coagulation for twin-to-twin transfusion syndrome: an open-label randomised controlled trial. *Lancet* 2014; 383: 2144–2151.
 88. Raboisson MJ, Fouron JC, Lamoureux J, Leduc L, Grignon A, Proulx F, Gamache S. Early intertwin differences in myocardial performance during the twin-to-twin transfusion syndrome. *Circulation* 2004; 110: 3043–3048.
 89. Michelfelder E, Gottliebson W, Border W, Kinsel M, Polzin W, Livingston J, Houry P, Crombleholme T. Early manifestations and spectrum of recipient twin cardiomyopathy in twin-twin transfusion syndrome: relation to Quintero stage. *Ultrasound Obstet Gynecol* 2007; 3: 965–971.
 90. Ville Y. Twin-to-twin transfusion syndrome: time to forget the Quintero staging system? *Ultrasound Obstet Gynecol* 2007; 30: 924–927.
 91. Huber A, Diehl W, Zikulnig L, Bregenzer T, Hackeloer BJ, Hecher K. Perinatal outcome in monochorionic twin pregnancies complicated by amniotic fluid discordance without severe twin-twin transfusion syndrome. *Ultrasound Obstet Gynecol* 2006; 27: 48–52.
 92. Van Mieghem T, Eixarch E, Gucciardo L, Done E, Gonzales I, Van Schoubroeck D, Lewi L, Gratacos E, Deprest J. Outcome prediction in monochorionic diamniotic twin pregnancies with moderately discordant amniotic fluid. *Ultrasound Obstet Gynecol* 2011; 37: 15–21.
 93. Baud D, Windrim R, Keunen J, Kelly EN, Shah P, van Mieghem T, Seaward PG, Ryan G. Fetoscopic laser therapy for twin-twin transfusion syndrome before 17 and after 26 weeks' gestation. *Am J Obstet Gynecol* 2013; 208: 197.e1–7.
 94. Middeldorp JM, Lopriore E, Sueters M, Klumper FJ, Kanhai HH, Vandenbussche FP, Oepkes D. Twin-to-twin transfusion syndrome after 26 weeks of gestation: is there a role for fetoscopic laser surgery? *BJOG* 2007; 114: 694–698.
 95. Rossi AC, D'Addario V. Survival outcomes of twin-twin transfusion syndrome stage I: a systematic review of literature. *Am J Perinatol* 2013; 30: 5–10.
 96. Robyr R, Lewi L, Salomon LJ, Yamamoto M, Bernard JP, Deprest J, Ville Y. Prevalence and management of late fetal complications following

- successful selective laser coagulation of chorionic plate anastomoses in twin-to-twin transfusion syndrome. *Am J Obstet Gynecol* 2006; 194: 796–803.
97. Assaf SA, Korst LM, Chmait RH. Normalization of amniotic fluid levels after fetoscopic laser surgery for twin-twin transfusion syndrome. *J Ultrasound Med* 2010; 29: 1431–1436.
98. Van Mieghem T, Lewi L, Gucciardo L, Dekoninck P, Van Schoubroeck D, Devlieger R, Deprest J. The fetal heart in twin-to-twin transfusion syndrome. *Int J Pediatr* 2010; Article ID 379792, DOI: 10.1155/2010/379792.
99. Herberg U, Bolay J, Graeve P, Hecher K, Bartmann P, Breuer J. Intertwin cardiac status at 10-year follow-up after intrauterine laser coagulation therapy of severe twin-twin transfusion syndrome: comparison of donor, recipient and normal values. *Arch Dis Child Fetal Neonatal Ed* 2014; 99: F380–385.
100. Spruijt M, Steggerda S, Rath M, van Zwet E, Oepkes D, Walther F, Lopriore E. Cerebral injury in twin-twin transfusion syndrome treated with fetoscopic laser surgery. *Obstet Gynecol* 2012; 120: 15–20.
101. Weisz B, Hoffmann C, Ben-Baruch S, Yinon Y, Gindes L, Katorza E, Shrim A, Bar Yosef O, Schiff E, Lipitz S. Early detection by diffusion-weighted sequence magnetic resonance imaging of severe brain lesions after fetoscopic laser coagulation for twin-twin transfusion syndrome. *Ultrasound Obstet Gynecol* 2014; 44: 44–49.
102. Stirnemann JJ, Quibel T, Essaoui M, Salomon LJ, Bussieres L, Ville Y. Timing of delivery following selective laser photocoagulation for twin-to-twin transfusion syndrome. *Am J Obstet Gynecol* 2012; 207: 127.e1–6.
103. Hoffmann C, Weisz B, Yinon Y, Hogen L, Gindes L, Shrim A, Sivan E, Schiff E, Lipitz S. Diffusion MRI findings in monochorionic twin pregnancies after intrauterine fetal death. *AJNR Am J Neuroradiol* 2013; 34: 212–216.
104. Quarello E, Molho M, Ville Y. Incidence, mechanisms, and patterns of fetal cerebral lesions in twin-to-twin transfusion syndrome. *J Matern Fetal Neonatal Med* 2007; 20: 589–597.
105. Hillman SC, Morris RK, Kilby MD. Co-twin prognosis after single fetal death: a systematic review and meta-analysis. *Obstet Gynecol* 2011; 118: 928–940.
106. Banek CS, Hecher K, Hackeloer BJ, Bartmann P. Long-term neurodevelopmental outcome after intrauterine laser treatment for severe twin-twin transfusion syndrome. *Am J Obstet Gynecol* 2003; 188: 876–880.
107. Graef C, Ellenrieder B, Hecher K, Hackeloer BJ, Huber A, Bartmann P. Long-term neurodevelopmental outcome of 167 children after intrauterine laser treatment for severe twin-twin transfusion syndrome. *Am J Obstet Gynecol* 2006; 194: 303–308.
108. Graeve P, Banek C, Stegmann-Woessner G, Maschke C, Hecher K, Bartmann P. Neurodevelopmental outcome at 6 years of age after intrauterine laser therapy for twin-twin transfusion syndrome. *Acta Paediatr* 2012; 101: 1200–1205.
109. Slaghekke F, Kist WJ, Oepkes D, Pasman SA, Middeldorp JM, Klumper FJ, Walther FJ, Vandenbussche FP, Lopriore E. Twin anemia-polycythemia sequence: diagnostic criteria, classification, perinatal management and outcome. *Fetal Diagn Ther* 2010; 27: 181–190.
110. Lopriore E, Slaghekke F, Oepkes D, Middeldorp JM, Vandenbussche FP, Walther FJ. Hematological characteristics in neonates with twin anemia-polycythemia sequence (TAPS). *Prenat Diagn* 2010; 30: 251–255.
111. Lopriore E, Slaghekke F, Oepkes D, Middeldorp JM, Vandenbussche FP, Walther FJ. Clinical outcome in neonates with twin anemia-polycythemia sequence. *Am J Obstet Gynecol* 2010; 203: 54.e1–5.
112. Lopriore E, Slaghekke F, Kersbergen KJ, de Vries LS, Drogtróp AP, Middeldorp JM, Oepkes D, Benders MJ. Severe cerebral injury in a recipient with twin anemia-polycythemia sequence. *Ultrasound Obstet Gynecol* 2013; 41: 702–706.
113. Slaghekke F, van Klink JM, Koopman HM, Middeldorp JM, Oepkes D, Lopriore E. Neurodevelopmental outcome in twin anemia-polycythemia sequence after laser surgery for twin-twin transfusion syndrome. *Ultrasound Obstet Gynecol* 2014; 44: 316–321.
114. Genova L, Slaghekke F, Klumper FJ, Middeldorp JM, Steggerda SJ, Oepkes D, Lopriore E. Management of twin anemia-polycythemia sequence using intrauterine blood transfusion for the donor and partial exchange transfusion for the recipient. *Fetal Diagn Ther* 2013; 34: 121–126.
115. Dhillon RK, Hillman SC, Pounds R, Morris RK, Kilby MD. Comparison of Solomon technique against selective laser ablation for twin-twin transfusion syndrome: a systematic review. *Ultrasound Obstet Gynecol* 2015; 46: 526–533.
116. Moore TR, Gale S, Benirschke K. Perinatal outcome of forty nine pregnancies complicated by acardiac twinning. *Am J Obstet Gynecol* 1990; 163: 907–912.
117. Wong AE, Sepulveda W. Acardiac anomaly: current issues in prenatal assessment and treatment. *Prenat Diagn* 2005; 25: 796–806.
118. Lewi L, Valencia C, Gonzalez E, Deprest J, Nicolaides KH. The outcome of twin reversed arterial perfusion sequence diagnosed in the first trimester. *Am J Obstet Gynecol* 2010; 203: 213.e1–4.
119. Tan TY, Sepulveda W. Acardiac twin: a systematic review of minimally invasive treatment modalities. *Ultrasound Obstet Gynecol* 2003; 22: 409–419.
120. Pagani G, D'Antonio F, Khalil A, Papageorgiou A, Bhide A, Thilaganathan B. Intrafetal laser treatment for twin reversed arterial perfusion sequence: cohort study and meta-analysis. *Ultrasound Obstet Gynecol* 2013; 42: 6–14.
121. Chaveeva P, Poon LC, Sotiriadis A, Kosinski P, Nicolaides KH. Optimal method and timing of intrauterine intervention in twin reversed arterial

- perfusion sequence: case study and meta-analysis. *Fetal Diagn Ther* 2014; 35: 267–279.
122. Benirschke K, Kim CK. Multiple pregnancy. 1. *N Engl J Med* 1973; 288: 1276–1284.
123. Prefumo F, Fichera A, Pagani G, Marella D, Valcamonico A, Frusca T. The natural history of monoamniotic twin pregnancies: a case series and systematic review of the literature. *Prenat Diagn* 2015; 35: 274–280.
124. Raphael SI. Monoamniotic twin pregnancy. A review of the literature and a report of 5 new cases. *Am J Obstet Gynecol* 1961; 81: 323–330.
125. Wensinger JA, Daly RF. Monoamniotic twins. *Am J Obstet Gynecol* 1962; 83: 1254–1256.
126. Timmons JD, Dealvarez RR. Monoamniotic twin pregnancy. *Am J Obstet Gynecol* 1963; 86: 875–881.
127. Rossi AC, Prefumo F. Impact of cord entanglement on perinatal outcome of monoamniotic twins: a systematic review of the literature. *Ultrasound Obstet Gynecol* 2013; 41: 131–135.
128. Hack KE, Derks JB, Schaap AH, Lopriore E, Elias SG, Arabin B, Eggink AJ, Sollie KM, Mol BW, Duvekot HJ, Willekes C, Go AT, Koopman-Esseboom C, Vandenbussche FP, Visser GH. Perinatal outcome of monoamniotic twin pregnancies. *Obstet Gynecol* 2009; 113: 353–360.
129. Van Mieghem T, De Heus R, Lewi L, Klaritsch P, Kollmann M, Baud D, Vial Y, Shah PS, Ranzini AC, Mason L, Raio L, Lachat R, Barrett J, Khorsand V, Windrim R, Ryan G. Prenatal management of monoamniotic twin pregnancies. *Obstet Gynecol* 2014; 124: 498–506.
130. Dias T, Mahsud-Dornan S, Bhide A, Papageorgiou AT, Thilaganathan B. Cord entanglement and perinatal outcome in monoamniotic twin pregnancies. *Ultrasound Obstet Gynecol* 2010; 35: 201–204.
131. Auriolles-Garibay A, Hernandez-Andrade E, Romero R, Garcia M, Qureshi F, Jacques SM, Ahn H, Yeo L, Chaiworapongsa T, Hassan SS. Presence of an umbilical artery notch in monochorionic/monoamniotic twins. *Fetal Diagn Ther* 2014; 36: 305–311.
132. Middeldorp JM, Klumper FJ, Oepkes D, Lopriore E, Kanhai HH, Vandenbussche FP. Selective feticide in monoamniotic twin pregnancies by umbilical cord occlusion and transection. *Fetal Diagn Ther* 2008; 23: 121–125.
133. Quintero RA, Romero R, Reich H, Goncalves L, Johnson MP, Carreno C, Evans MI. *In-utero* percutaneous umbilical cord ligation in the management of complicated monochorionic multiple gestations. *Ultrasound Obstet Gynecol* 1996; 8: 16–22.
134. Valsky DV, Martinez-Serrano MJ, Sanz M, Eixarch E, Acosta ER, Martinez JM, Puerto B, Gratacos E. Cord occlusion followed by laser cord transection in monochorionic monoamniotic discordant twins. *Ultrasound Obstet Gynecol* 2011; 37: 684–688.
135. Peeters SH, Devlieger R, Middeldorp JM, DeKoning P, Deprest J, Lopriore E, Lewi L, Klumper FJ, Kontopoulos E, Quintero R, Oepkes D. Fetal surgery in complicated monoamniotic pregnancies: case series and systematic review of the literature. *Prenat Diagn* 2014; 34: 586–591.
136. Baken L, Rousian M, Kompanje EJ, Koning AH, van der Spek PJ, Steegers EA, Exalto N. Diagnostic techniques and criteria for first-trimester conjoined twin documentation: a review of the literature illustrated by three recent cases. *Obstet Gynecol Surv* 2013; 68: 743–752.
137. Agarwal U, Dahiya P, Khosla A. Vaginal birth of conjoined thoracopagus: a rare event. *Arch Gynecol Obstet* 2003; 269: 66–67.

Translation into Russian: **Dr. Igor Palahnuk**

Review of the Russian translation: **Dr. Elena Sinkovskaya, Dr. Eugenia Fedorova**

Автор перевода на русский язык: **Игорь Палагнюк**

Редакторы перевода на русский язык: **Елена Синьковская, Евгения Федорова**